AGO.uy

ARCHIVOS de GINECOLOGÍA y OBSTETRICIA

Publicación científica de la Sociedad Ginecotocológica del Uruguay
EDICIÓN CUATRIMESTRAL

ISSN 0797-0803 Impresa
ISSN 1510-8678 Electrónica

2024 | Abril
Volumen 62
Número 1
Páginas 1–62

SGU
SOCIEDAD GINECOTOCOLÓGICA DEL URUGUAY

Montevideo, abril de 2024

ARCHIVOS DE
Ginecología y Obstetricia
ÓRGANO OFICIAL DE LA SOCIEDAD GINECOTOCOLÓGICA DEL URUGUAY

www.ago.uy

2024; Volumen 62, Número 1: 1–62 • ABRIL • ISSN 0797–0803 (impresa) | **ISSN 1510–8678** (electrónica)

EDITORA: Dra. Clara Olmedo. Bvar. Artigas 1550; SGU. Montevideo. Secretaria de redacción: Dra. Florencia Feldman

COMISIÓN DIRECTIVA SGU 2024–2026
Presidente: Dra. Natalia Pérez Pérez
Primer Vicepresidente: Dr. Gonzalo Sotero
Segundo Vicepresidente: Dr. Fernando González
Secretaria: Dra. Margarita Escardó
Pro-Secretario: Dra. Rosario Morán
Tesorero: Dr. Gino Pereyra
Pro-Tesorera: Dr. Mario Pérez
Biblioteca/Public/Web: Dra. Mariana Boutmy
Comisión Médico Legal:
Dr. Fabián Rodríguez / Dra. Ana Saldías
Past President: Dr. Claudio Sosa

SOCIEDADES ANEXAS DE LA SGU
Sociedad Uruguaya de Ginecología Oncológica - SUGO Presidente: Dr. Santiago Scasso
Sociedad Uruguaya de Salud Sexual y Reproductiva – SUSSR Presidente: Dra. María Noel Firpo
Sociedad de Ecografía Ginecotocológica del Uruguay Presidente: Dr. Marcelo De Agostini
Sociedad de Endoscopía Ginecológica del Uruguay Presidente: Dra. Mariana Boutmy
Sociedad Uruguaya de Ginecología de la Infancia y Adolescencia – SUGIA Presidente: Dra. Natalia Sica
Sociedad de Mastología Ginecológica del Uruguay Presidente: Dr. Nelson Martínez
Sociedad Uruguaya de Endocrinología Ginecológica y Menopausia – SUEGYM Presidente: Dra. Adriana Zuviría
Sociedad Uruguaya de Perineología – SUPER Presidente: Dr. José Mera

Consejo Editorial SGU • AGO
Dr. Gualberto Arribeltz, Dra. Natalia Pérez Pérez, Dr. José Enrique Pons, Dra. Claudia Torrado

COMITÉ CIENTÍFICO
Dr. Justo G. Alonso Tellechea
Dra. Carmen Álvarez Santin
Dra. Ma. Luisa Banfi
Dr. Leonel Briozzo
Dra. Estela Conselo
Dr. Francisco Cóppola
Dr. José C. Cuadro
Dr. Gustavo Ferreiro
Dr. Washington Lauría
Dr. Mario Olazábal Calvete
Dr. José E. Pons
Dr. Ricardo Pou
Dr. Alegre Sassón
Dr. Claudio Sosa
Dr. Gerardo Vitureira Liard

SOCIEDAD GINECOTOCOLÓGICA DEL URUGUAY
H. Pereira Rossell. Bvar. Artigas 1550. Segundo piso.
Montevideo, Uruguay. CP 11.600.
Telfax: (598) 2709 9287
e mail: secretaria@sgine.uy | www.signe.uy

Esta es una publicación científica autofinanciada y de distribución exclusivamente gratuita. Se agradece la difusión y la colaboración. Cualquier parte de esta publicación puede reproducirse con previa autorización de los autores y editores, siempre que se cite la fuente y se envíe copia a la SGU.

Revista Arbitrada | Edición cuatrimestral

AGO.UY
Patrocinantes
GADOR
TRESUL
URUFARMA

Contenido

REVISIÓN
Alteraciones del ciclo menstrual y vacunación COVID–19 7
Castro A, Dotti S, Trinidad E, Viroga S
Clínica Ginecotocológica A. Prof. Dr. Leonel Briozzo

ORIGINALES
Realidad de la histeroscopía quirúrgica en el subsector público uruguayo: ¿un problema económico o un problema de gestión hospitalaria? 21
Andrés Illarramendi, Romina Della Ventura, Agustín Rubal

Sífilis en adolescentes. Estudio de las características de una población de Maldonado, Uruguay 31
C. Quevedo, C. Lorente, S. Laborde, M. Antía
Asistencial Médica de Maldonado (AMDM)

CASOS CLÍNICOS
Toracocentesis intrauterina de hidrotórax fetal. Reporte de un Caso Clínico 41
Estefany Carlis Barrios, Sofía Brandes Mendoza,
Roberto Sergio Fresia, Jorge Pereyra Peña

Disgerminoma en paciente portadora de disgenesia gonadal XY 51
C. Quevedo, N. Stecker, P. Millan, M. Antía M
Asistencial Médica de Maldonado (AMDM)

Editorial

Queridos lectores:

Quiero aprovechar esta oportunidad para reflexionar sobre los últimos ocho años en los que he tenido el privilegio de ser editora de nuestra revista Archivos de Ginecología y Obstetricia. Durante este período hemos avanzado de manera significativa en el cumplimiento de los objetivos establecidos, proporcionando una plataforma invaluable para la investigación y el intercambio de ideas dentro de nuestra especialidad.

Sin embargo, como parte de nuestro compromiso continuo con la innovación y la renovación, considero que es el momento adecuado para ceder este puesto a una nueva generación. Es fundamental dar paso a individuos jóvenes y dinámicos que aporten nuevas perspectivas y energía renovada a nuestra revista.

Por lo tanto, me complace anunciar que las doctoras Clara Olmedo y Florencia Feldman asumirán las responsabilidades editoriales. Ambas son reconocidas por su actuación académica y su compromiso con la investigación médica. Confío plenamente en que llevarán nuestra revista hacia adelante con la misma dedicación y profesionalismo que hemos mantenido a lo largo de estos años.

Además, me complace informar que en el comité editorial me acompañarán los doctores José Enrique Pons, Gualberto Arribeltz, así como la doctora Claudia Torrado. Ellos aportarán su experiencia y liderazgo para asegurar la calidad y relevancia continua de nuestros contenidos.

Agradezco profundamente el apoyo constante que he recibido de todos ustedes, así como la colaboración de nuestros autores, revisores y miembros del comité editorial. Juntos hemos logrado grandes avances y estoy segura de que, bajo esta nueva editorial, nuestra revista continuará siendo un referente para nuestra profesión.

Espero con entusiasmo ver los nuevos logros y contribuciones que surgirán en los próximos años. Los animo a seguir apoyando nuestra misión compartida de promover el conocimiento y la investigación en beneficio de toda la comunidad.

Con aprecio y entusiasmo por lo que está por venir,

DRA. NATALIA PÉREZ
Presidenta SGU

REVISIÓN

Archivos de Ginecología y Obstetricia. 2024; Volumen 62 número 1: 7–18

Alteraciones del ciclo menstrual y vacunación COVID–19

Alterations of the menstrual cycle and COVID-19 vaccination

Castro A[1], Dotti S[2], Trinidad E[3], Viroga S[4]

Clínica Ginecotocológica A. Prof. Dr. Leonel Briozzo

Resumen

Este articulo tiene como objetivo aportar datos acerca de los posibles cambios en el patrón menstrual de las mujeres luego de haber recibido la vacunación para la enfermedad por COVID-19. La misma se llevó a cabo recabando información a través de bases de datos digitales incluyendo todos aquellos estudios donde se reportaron cambios en los ciclos menstruales.

Se tuvo en cuenta el tipo de estudio, tamaño de la muestra, vacuna administrada y las características de las anomalías documentadas.

Incluyó un total de 12 estudios. Se detectaron mayormente cambios en la duración ya sea en más o en menos de los ciclos menstruales y se vio que factores sociodemográficos, así como antecedentes personales se asociaron a mayores alteraciones, si bien las mismas no fueron clínicamente significativas.

Palabras clave: cambios menstruales, vacuna COVID–19.

Abstract

This bibliographic review aims to provide data about the possible changes in the menstrual pattern of women after having received vaccination for covid-19 disease. The same was carried out by collecting information through digital databases including all those studies where changes in menstrual cycles were reported.

The type of study, sample size, vaccine administered, and the characteristics of documented abnormalities were considered.

We included 12 studies in total. Changes were

1. Residente Ginecología, Clinica Ginecológica A,
2. Residente Ginecología, Clinica Ginecológica A,
3. Residente Ginecología, Clínica Ginecológica A,
4. Profesora Agregada. Clinica Ginecológica A,

Castro A. https://orcid.org/0009-0003-6451-0544
Dotti S. https://orcid.org/0009-0002-1213-9053
Trinidad E. https://orcid.org/0000-0002-4875-961
Viroga S. https://orcid.org/0000-0001-9065-6692

Autor responsable: Andrés Castro, castro.andresg@gmail.com

Recibido: 26/10/2023 **Aceptado:** 15/12/2023

ISSN 1510–8678 (electrónica)
DOI: http://dx.doi.org/10.54638/62.1.1

Esta revista está bajo una licencia de Creative Commons Reconocimiento 4.0 Internacional.

mostly detected in the duration, either longer or shorter menstrual cycles, and it was seen that sociodemographic factors, as well as personal history, were associated with greater alterations, although they were not clinically significant

Key words: : changes in menstrual bleeding, COVID–19 vaccines .

INTRODUCCIÓN

Desde 2021 contamos, a nivel mundial, con vacunas para la infección contra COVID-19, las que se utilizan junto con otras medidas para mitigar la propagación del virus SARS COV-2.

Las consecuencias sobre las alteraciones relacionadas a los ciclos menstruales se han excluido de la mayoría de los estudios de vacunas contra el COVID-19. [1]

La Agencia de Medicamentos de Noruega recibió una cantidad considerable de informes de trastornos menstruales a través del sistema de vigilancia para efectos adversos de medicamentos y vacunas. Los informes consisten principalmente en la presencia de un sangrado menstrual más abundante y alteraciones en la duración de los ciclos, ya sea en más o en menos.

El sistema de vigilancia British Yellow Card, recibió más de 30.000 notificaciones de irregularidades en los ciclos menstruales, lo que motivó iniciar una investigación.[1]

Si bien las irregularidades menstruales son motivo de consulta frecuente, los sistemas de vigilancia de rutina no incluyen la ocurrencia de eventos entre sujetos no vacunados, lo que dificulta evaluar en qué medida la ocurrencia de tales irregularidades está por encima de los niveles habituales.[1]

Se define el ciclo menstrual normal como el producto de la interacción de hormonas hipotalámicas, hipofisarias y ováricas. El sistema hipotálamo-hipofiso-ovárico (HHO), que se haya en un estado de quiescencia durante la niñez, se activa en la pubertad gracias al aumento de la liberación de la hormona hipotalámica liberadora de gonadotrofinas (GnRH). La GnRH se secreta en pulsos e induce la síntesis y liberación de las gonadotrofinas hipofisarias LH y FSH que, a su vez, producen de forma coordinada sobre el ovario, la secreción de los esteroides sexuales.[2]

En cuanto al sangrado menstrual abundante, se define según el Instituto Nacional de Salud y Excelencia Clínica (NICE) aquella pérdida excesiva de sangre menstrual, que interfiere con la salud física, social, emocional y/o calidad de vida.

Se estima en más de 80cc.[3]

El SARS-CoV-2 se encuentra en el género *Betacoronavirus* (subgénero *Sarbecovirus*) de la familia *Coronaviridae*, siendo un virus envuelto con un ARN monocatenario de polaridad positiva de 30kb de longitud.[4]

La nucleoproteína es una proteína asociada al genoma viral que se expresa en cantidad durante la infección y juega un rol fundamental en la transcripción del ARN y su replicación.[4]

La emergencia de este nuevo virus tuvo lugar dada la ausencia de inmunidad preexistente, por lo cual cobraron sustancial relevancia las vacunas contra éste.

Existen más de 120 vacunas en estudio, siendo cuatro las plataformas en desarrollo o uso actualmente.[5]

- Astrazeneca® o Vaxzevria® vacuna monovalente compuesta por un vector único de adenovirus de chimpancé, recombinante y no replicativo (ChAdOx1) que codifica para la glicoproteína S del SARS-CoV-2.
- Pfizer–BioNTech® de ARN mensajero (AR-

Nm), lo que genera la ventaja de poder realizar producciones a gran escala, compuesta por un ARNm modificado con nucleósidos (modeRNA) formulado con nanopartículas lipídicas (ARNm) que codifican la glicoproteína S (spike), que es fundamental para que el virus logre adherirse a las células humanas e infectarlas.

- Spikevax® o mRNA-1273 del laboratorio Moderna Biotech, de ARNm modificado con nucleósidos que codifica la glicoproteína spike(S) del SARS-CoV-2.[6]
- Nuvaxovid® contiene la proteína de la espícula del SARS-CoV-2 la cual se produce mediante tecnología de ADN recombinante a través de la expresión del baculovirus en una línea celular de insectos que se deriva de células Sf9 de la especie *Spodoptera frugiperda*.[7]
- COVID-19 Vaccine Janssen® de laboratorio Johnson & Johnson, monovalente recombinante compuesta por un vector de adenovirus tipo 26 humano no replicativo que codifica una glicoproteína de la espícula (S) de longitud completa del SARS-CoV-2 en una conformación estabilizada.[6]
- Covaxin® producida por el laboratorio Bharat Biotech, constituida por el virión SARS.COV-2 inactivado, por lo que no es replicativa.[8]

OBJETIVO

Analizar la evidencia disponible sobre alteraciones del ciclo menstrual en mujeres que recibieron la vacunación para SARS-CoV-2.

MATERIAL Y MÉTODOS

Se realizó una revisión sistemática de la literatura actual sobre trastornos menstruales en mujeres que recibieron inmunización para SARS COV 2 en periodo comprendido entre el 1 de enero de 2021 hasta el 31 de agosto 2022.

Se realizó una búsqueda bibliográfica en Pubmed, Lilac, Scielo. Las palabras claves utilizadas fueron: “menstrual disturbances” AND “COVID 19 Vaccination“ AND “covid vaccine” AND “menstrual” , obteniéndose 34 resultados. Los filtros seleccionados fueron mujeres en edad reproductiva y mayores de 18 años, en cualquier fase del ciclo menstrual que hayan cursado o no enfermedad por COVID–19.

RESULTADOS

En la búsqueda principal se obtuvieron 42 artículos,

Los criterios de inclusión de los mismos fueron: que contara con mujeres mayores de 18 años en cualquier etapa del ciclo menstrual, edad reproductiva y que hayan cursado o no la enfermedad COVID–19.

30 artículos fueron excluidos por no cumplir con estos criterios.

Se obtuvieron un total de 12 artículos que calificaron para nuestra revisión.

En los mismos se incluyen: 1 estudio retrospectivo caso control, 3 retrospectivos cohorte, 1 prospectivo cohorte, 3 estudios transversales observacionales, 2 descriptivos observacionales, 1 prospectivo observacional y 1 retrospectivo observacional.

Figura 1.
Flujograma de búsqueda de información.

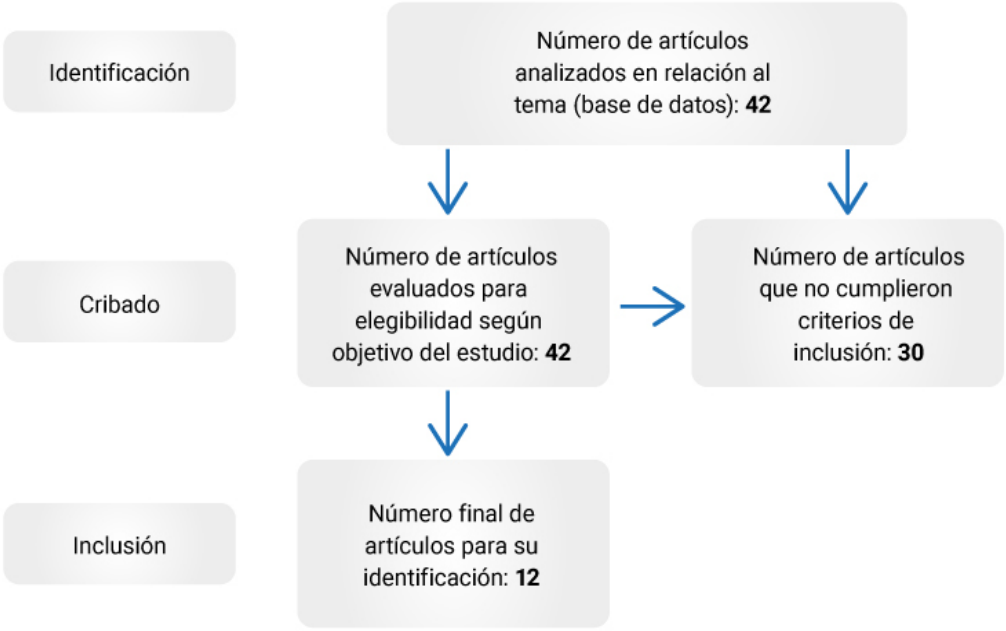

Tabla 1.
Estudios analizados.

Autor Principal	Estudio	Objetivos	Diseño del estudio	Vacunas utilizadas	Resultados
Lill Trogstad (1)	Increased occurrence of menstrual disturbances in 18- to 30-year-old women after COVID-19 vaccination. Febrero 2021	- Estudiar las consecuencias de la pandemia de coronavirus, incluidos efectos de la vacunación, la infección y otros.	- Cohorte retrospectivo N: 5756.	- Spikevax - PFIZER - Otras (no especificadas)	- La prevalencia de sangrado abundante fue mayor después de la primera dosis de la vacuna. -Se observó un patrón similar antes y después de la primera dosis de la vacuna para sangrado prolongado, intervalo intermenstrual corto y aumento del dolor durante los períodos. -La prevalencia de trastornos menstruales después de las dos dosis fue ligeramente mayor que después de la primera dosis.

Autor Principal	Estudio	Objetivos	Diseño del estudio	Vacunas utilizadas	Resultados
Alexandra Alvergne (18)	COVID-19 vaccination and menstrual cycle changes: A United Kingdom (UK) retrospective case-control study Diciembre 2021	- Evaluar la prevalencia de los cambios menstruales después de la vacunación para Covid 19. - Valorar los posibles factores de riesgo - Identificar patrones de síntomas en los participantes.	-Retrospectivo, caso control. -N: 4989.	- PfizerBioNTech–Oxford - AstraZeneca - Not sure	El 80% no informó cambios en el patrón menstrual. el 6.1% desorden menstrual en más, 1.5% en menos 11,5% otros cambios. Factores de riesgo: tabaquismo e infección por Covid. Factor Protector: ACO
Victoria Male(9)	Effect of COVID-19 vaccination on menstrual periods in a prospectively recruited cohort -Enero 2022	- Establecer relación entre los efectos de la vacunación sobre ciclo menstrual en mujeres mayores de 18 años con al menos una dosis de vacuna contra covid 19 y tener periodo menstrual o hemorragias por deprivación	- Cohorte retrospectivo. N: 1273	- Pfizer Biontech - Astrazeneca - Moderna	- La marca comercial no está asociada a alteraciones en el patrón menstrual. - Las personas que tomaban anticonceptivos hormonales tenían más probabilidades de informar un cambio en el flujo menstrual - Hay una asociación significativa entre el momento del ciclo en que se administra la vacuna y el siguiente periodo. -Aquellas pacientes con patología ginecológica son más propensas a presentar alteraciones en la periodicidad de sus ciclos menstruales.
Gal Issakov(10)	Abnormal uterine bleeding among COVID-19 vaccinated and recovered women: a national survey. -Agosto 2022	Caracterizar los cambios menstruales, incluida la cantidad, la duración y la frecuencia entre las mujeres vacunadas e infectadas con COVID-19	Estudio descriptivo N: 7904	- Pfizer	- Sangrado uterino anormal es un efecto secundario aparentemente común de la vacuna BNT162b2 (Pfizer) y a predominio de sangrado en más.
Ahmad Ayman Dabbousi(17)	Menstrual abnormalities post-COVID vaccination: a cross-sectional study on adult Lebanese women. -Julio 2022.	- Valorar las irregularidades menstruales autodeclaradas posteriores a haber recibido el esquema completo de vacunación para Covid 19.	- Transversal N: 505	- Pfizer - Astrazeneca - Sinopharm - Sputnik - Moderna - Desconoce el esquema.	- Un 27% presentaron cambios en el ciclo menstrual. Con mayor frecuencia en usuarias de terapia o anticoncepción hormonales. - Aquellas mujeres con patología como SOP, osteoporosis y alteraciones de la coagulación también se vieron más irregularidades menstruales. - Los cambios no fueron suficientes como para mostrar relación entre las alteraciones presentadas y haber sido vacunadas.

Autor Principal	Estudio	Objetivos	Diseño del estudio	Vacunas utilizadas	Resultados
Alison Edelman(25)	Association between menstrual cycle length and Coronavirus disease 2019 (COVID-19) vaccination -Enero 2022.	Valorar cambios en el ciclo menstrual o la duración de la menstruación con respecto a la vacunación Covid 19.	- Cohorte retrospectivo. N: 3959.	- Pfizer - Moderna - Jhonson & Jhonson	- Se presentaron cambios en la duración del ciclo de menos de 1 día, no siendo clínicamente significativo. - Los cambios no perduraron en el tiempo y luego dos ciclos retornaron a la normalidad.
Naama Lessans(26)	The effect of BNT162b2 SARS-CoV-2 mRNA vaccine on menstrual cycle symptoms in healthy women. -Julio 2021	-Valorar el impacto de la vacuna contra Pfizer Biontech contra SARS COV2 en el ciclo menstrual de las mujeres	Transversal N 219	- Pfizer	23,3% de las pacientes presentaron irregularidades menstruales post vacunación El estudio concluye que se encontraron cambios menstruales post vacunación con Pfizer los cuales son significativos
Elizabeth A. Gibson(27)	Covid 19 vaccination and menstrual cycle length in the apple women 's health study. -Julio 2022	Valorar la relación entre la vacunación de Covid 19 y la duración del ciclo menstrual.	Prospectivo cohorte N: 9652	- Pfizer - Moderna - Jhonson & Jhonson	Los ciclos menstruales de las mujeres vacunadas eran más largos, pero no es estadísticamente significativo.

Autor Principal	Estudio	Objetivos	Diseño del estudio	Vacunas utilizadas	Resultados
Antonio Simone Lagana.(28)	Evaluation of menstrual irregularities after COVID-19 vaccination: Results of the MECOVAC survey. -Febrero 2022	Investigar irregularidades menstruales y sangrado uterino anormal luego de la primera y segunda vacuna, evaluando la duración del efecto.	descriptivo N: 164	-Moderna -Pfizer -Johnson& Johnson -Astrazeneca	- Más de la mitad de las mujeres presentaron cambios menstruales post vacunación, pero los mismos no fueron significativos, por lo que se requieren más estudios.
Luisa Rodriguez Quejada. (29)	Menstrual cycle disturbances after COVID-19 vaccination. Womens Health -Enero 2022	Valorar las alteraciones menstruales en mujeres en edad reproductiva que se administraron vacuna para Covid 19	Retrospectivo N: 408	- Pfizer - Sinovac - Astrazeneca - Johnson & Johnson	- Más de la mitad de las mujeres presentaron cambios del ciclo durante la vacunación, pero los mismos no fueron significativos, por lo que se requieren más estudios.
Thomas P. Bouchard. (30)	Menstrual Cycle Parameters Are Not Significantly Different After COVID-19 Vaccination - Agosto 2022	Evaluar los cambios percibidos en el ciclo menstrual post vacunación Covid 19	Prospectivo, observacional. N: 279.	- Moderna - Pfizer - Johnson & Johnson - Astrazeneca	- No hay diferencias estadísticamente significativas, entre el volumen del sangrado ni en la ovulación de las mujeres estudiadas.

Autor Principal	Estudio	Objetivos	Diseño del estudio	Vacunas utilizadas	Resultados
Amirsaleh Abdollahi(31)	. Comparison of side effects of COVID-19 vaccines: Sinopharm, AstraZeneca, Sputnik V, and Covaxin in women in terms of menstruation disturbances, hirsutism, and metrorrhagia: A descriptive-analytical cross-sectional study. -Agosto 2022	- Detectar la presencia de algunas de las alteraciones menstruales, hirsutismo y metrorragia.	-Transversal descriptivo. N: 7904.	-Sinopharm -AstraZeneca -Sputnik V -Covaxin	-Se detectó una diferencia en las vacunas en cuanto a los trastornos menstruales, pero se requieren más estudios para evaluar dicha hipótesis.

Sumando el N de todos los estudios, se analizaron los cambios menstruales post vacunación COVID 19 en un total de 43.012 mujeres.

En la tabla 1 se analizan los diferentes estudios y los resultados encontrados en cada uno de ellos.

DISCUSIÓN

En la revisión buscamos recabar evidencia científica respecto a inquietudes y motivos de consulta frecuentes en la práctica diaria hoy, como son las alteraciones de los ciclos menstruales después de la vacunación por COVID–19 en mujeres en edad reproductiva que hayan recibido la vacunación.

Se vio que varias usuarias presentaron anomalías en sus ciclos menstruales. Sin embargo, estos cambios son heterogéneos, con desviaciones en más o en menos de la duración de los ciclos, así como la ausencia menstrual o amenorrea postvacinal.

Dentro de los estudios analizados no se puede identificar una relación causal, si bien algunos de ellos pueden establecer factores predictores de anomalías tales como, el consumo de tabaco, antecedentes de patología ginecológica (SOP, endometriosis), consumo de anticoncepción hormonal, coagulopatías, y etapa del ciclo menstrual en que se administraba la vacuna.

Se realizaron dos estudios de cohorte, uno en Reino Unido y otro en Estados Unidos. En el primero, se presentaron cambios en la duración de los ciclos dependiendo del momento del ciclo en que era administrada la vacuna, pudiendo además vincularse los cambios menstruales informados a factores individuales o genéticos lo que presenta variación interindividual.[9]

En el estudio estadounidense se vio que el cambio en el ciclo menstrual era de menos de un día, y se presentaba en personas con características sociodemográficas específicas y no representativas de toda la población del país, lo que no fue clínicamente significativo.[1]

El estudio noruego informa que el sangrado menstrual abundante fue mayor luego de la administración de la primera dosis y la prevalencia de sangrados menstruales fue mayor después de la administración de las dos dosis; asimismo, el estudio realizado en Italia establece que más de la mitad de las mujeres reportaron cambios menstruales posteriores a la vacunación.[1-21]

Edelman et al. concluye en su estudio que en la cohorte vacunada se presentaron cambios en la duración del ciclo, de menos de un día de duración, lo que no fue clínica-

mente significativo. Además de esto, dichos cambios no perduraron en el tiempo.[1]

Con respecto a las patologías y estilos de vida de las pacientes, se ha asociado como factor de riesgo para cambios en el ciclo menstrual post vacunación COVID–19.[1]

Otro cambio también presente fue la gran respuesta inmunológica que se presenta una vez que se ha cursado la enfermedad por SARS-COV-2 y de manera similar es lo que ocurre luego de la administración de vacunas para COVID-19, lo que lleva a alteraciones a nivel del eje hipotálamo-hipofisario-gonadal[1] y como consecuencia podría llevar a alteraciones menstruales.

Así mismo el planteo de que las alteraciones en los ciclos menstruales puedan deberse a estrés por la pandemia y no por la vacunación en sí misma no puede comprobarse con base en la evidencia, ya que al comparar las cohortes, en la no vacunada no se detectaron alteraciones en el ciclo menstrual durante la pandemia.[1]

En cuanto al consumo de anticonceptivos hormonales en pacientes vacunadas Alvergne y cols. lo postulan como factor protector frente a cambios en el ciclo menstrual, lo que también fue descrito por Issakov et al.[10]

Sin embargo, Dabbousi et al. y Male et al. observan que el consumo de anticonceptivos es un factor de riesgo, teniendo las pacientes que los consumen, más irregularidad en los sangrados y de más duración en comparación con aquellas mujeres que no usaron anticoncepción hormonal.[9-17]

En el estudio israelí se detectó mayor predisposición a los trastornos del ciclo en mujeres con patología ginecológica previa como por ejemplo síndrome ovario poliquístico, miomatosis, endometriosis. Esto también se vio así en un estudio realizado en el Líbano.[10-17]

En la actualidad se han tratado de explicar las posibles causas que podrían generar estos cambios menstruales; sin embargo, no se tiene la evidencia suficiente para poder confirmar su fisiopatología.

El ciclo menstrual se encuentra estrictamente regulado por el eje hipotalámico-hipofisario-gonadal y puede ser un indicador del estado general de salud de la mujer. Puede ser sensible a una amplia variedad de factores, incluidos el estrés, los cambios de peso corporal, la dieta y el uso de medicamentos. La infección viral aguda se ha asociado con alteraciones en el ciclo menstrual a través de mecanismos que implican la desregulación inmunitaria y la inflamación directa de los ovarios.[11]

Así como se han reportado anomalías menstruales después de la vacunación contra la fiebre tifoidea y la hepatitis B, se ha detectado aumento en los cambios en las características del ciclo menstrual durante la pandemia de COVID-19 ya sea por infección por SARS CoV-2 o por la vacunación contra COVID-19.[11]

Se plantea que las vacunas de ARNm pueden cambiar aún más la producción de citoquinas proinflamatorias en células del sistema inmune innato. Por lo tanto, es comprensible que la activación del sistema inmunitario innato mediada por la vacuna pueda desempeñar un papel en los trastornos menstruales a través de los cambios que genera a nivel endometrial.[17]

A su vez se plantea también que sea consecuencia de una trombocitopenia inducida por la vacuna inmunomediada, en base a evidencia que surge como resultado de muchas otras vacunas como la del sarampión, rubéola, paperas, entre otras, donde se vio asociación entre trombocitopenia inducida por la vacuna y trastornos menstruales.[12]

Se plantea un mecanismo probable según el cual las vacunas creadas para el COVID-19 podrían alterar directamente las plaquetas y los megacariocitos, llevando así a que se desencadene la traducción del ARNm y la producción de proteínas de pico (S) de forma intracelular. Esto podría determinar potencialmente una respuesta autoinmune contra las plaquetas y megacariocitos resultando en fagocitosis reticuloendotelial y lisis directa de células T CD8+. La trombocitopenia puede provocar hemorragias internas y coágulos espontáneos.[13]

Entre las teorías planteadas está la relación existente entre la proteína Spike (S) del SARS-CoV-2 y la sincitina-1. Ésta es una proteína que participa en la implantación y la placentación; sin embargo, a pesar de que comparten una misma secuenciación en los aminoácidos se comprobó que los anticuerpos producidos por la vacuna no se unen a la sincitina-1.[14]

Se debe mencionar que las estrategias de mitigación y control de la pandemia por COVID 19, como el confinamiento, distanciamiento social, desató una crisis socio psicológica y económica, denominada para pandemia. Si bien dichas medidas restrictivas afectaron a toda la población, impactan más fuertemente en las poblaciones más desprotegidas donde, entre otras cosas, no siempre a consecuencia de la crisis económica se pudo cumplir con el confinamiento, quedando así mayormente expuestas, sumado a que es la población más afectada por la sindemia que engloba las epidemias de obesidad, malnutrición y efectos del cambio climático, todo lo cual contribuye a estrés y a la alteración del eje.[15-16]

A nivel organizativo las instituciones debieron reorganizarse, priorizar los recursos y crear protocolos de asistencia para la pandemia llevando así a la interrupción de los servicios de salud y creándose en oportunidades barreras físicas; limitando el número de consultas presenciales para evitar aglomeraciones; y psicológicas, como por ejemplo el miedo a asistir a centros de salud por riesgo de exposición, las que impidieron o retrasaron la consulta médica por cuestiones no relacionadas a la infección por COVID-19.[12]

Todo esto se vio reflejado en altos niveles de estrés, depresión, ansiedad, disminución del bienestar general, siendo los mismos desencadenantes conocidos de las irregularidades menstruales, como se mencionó.[11]

Es importante destacar que la mayoría de los estudios de los que recabamos la información se realizaron a través de encuestas en redes sociales y utilizando cuestionarios en línea, lo que lleva a que se presenten sesgos, de recuerdo y de selección, ya que estos estudios retrospectivos son auto informados y en su mayoría transversales, lo que a su vez (por las características de este tipo de estudios) no permite establecer causalidad entre las variables analizadas.

CONCLUSIONES

Luego de realizar el análisis correspondiente podemos concluir que todos los estudios informan cambios en el ciclo menstrual luego de la vacunación por COVID–19, no pudiendo probar causalidad ninguno de ellos por el tipo de estudio y por los muchos factores que influyen en la alteración del ciclo menstrual. Estas anomalías menstruales incluyen, entre otras, menorragia, metrorragia y poli menorrea.

Tales cambios en el patrón menstrual pueden afectar las actividades de la vida diaria de las mujeres y así comprometer en dis-

tinta medida la calidad de vida. Sin embargo, se observó que la mayoría de las personas que informaron un cambio en su ciclo menstrual, éste era intermitente y autolimitado en el tiempo, volviendo a la normalidad luego de dos ciclos. Además, todos los autores están de acuerdo en que se requieren más estudios a largo plazo para poder confirmar o descartar causalidad.

Conflicto de intereses

Los autores declaran no tener conflicto de intereses.

Referencias

1. Trogstad L. Increased occurrence of menstrual disturbances in 18- to 30-year-old women after COVID-19 vaccination. SSRN Electron J [Internet]. 2022; Disponible en: http://dx.doi.org/10.2139/ssrn.3998180
2. Dra. María E. Escobar, Dra. Viviana Pipman, Dra. Andrea Arcari, Menstrual cycle disorders in adolescence. Trastornos del ciclo menstrual en la adolescencia [Internet]. Org.ar. 2010 [citado el 24 de abril de 2024]. Disponible en: https://www.sap.org.ar/uploads/consensos/trastornos-del-ciclo-menstrual-en-la-adolescencia.pdf
3. Mal A, Bray F, Center MM. Global cancer statistics. CA Cancer J Clin. 2011;61
4. Cercenado Mansilla E, Cantón R, Tomàs M, et al. Seimc.org. [citado el 30 de noviembre de 2022]. Disponible en: https://seimc.org/contenidos/documentoscientificos/procedimientosmicrobiologia/seimc-procedimiento73.pdf
5. Dirección General de la Salud Área de Vigilancia en Salud de la Población División Epidemiología Unidad de Inmunizaciones. Aspectos técnicos de las vacunas contra COVID-19 para profesionales de la salud [Internet]. Gub.uy. [citado el 30 de noviembre de 2022]. Disponible en: https://www.gub.uy/ministerio-salud-publica/sites/ministerio-salud-publica/files/documentos/noticias/Preguntas%20t%C3%A9cnicas%20sobre%20vacunas%20COVID%2019%20Mayo.pdf
6. Europa.eu. [citado el 30 de noviembre de 2022]. Disponible en: https://ec.europa.eu/health/documents/community-register/2021/20210311151284/anx_151284_es.pdf
7. EMC, UK, Nuvaxovid dispersion for injection, COVID-19 Vaccine (recombinant, adjuvanted) [Internet]. Org.uk. [citado el 30 de noviembre de 2022]. Disponible en: https://www.medicines.org.uk/emc/product/13827/smpc
8. Gov.py. [citado el 30 de noviembre de 2022]. Disponible en: https://www.vacunate.gov.py/public/xdocumentos/VACUNACOVAXIN.pdf
9. Von Woon E, Male V. Effect of COVID-19 vaccination on menstrual periods in a prospectively recruited cohort [Internet]. bioRxiv. 2022 [citado el 30 de noviembre de 2022]. p. 2022.03.30.22273165. Disponible en: https://www.medrxiv.org/content/10.1101/2022.03.30.22273165v1.full
10. Issakov G, Tzur Y, Friedman T, Tzur T. Abnormal uterine bleeding among COVID-19 vaccinated and recovered women: a national survey. Reprod Sci [Internet]. 2022; Disponible en: http://dx.doi.org/10.1007/s43032-022-01062-20
11. Mahalingam, S., & Grødeland, G. (2022). 10.4045/tidsskr.22.0217 Mahalingam Sarvani Grødeland Gunnveig G nor Journal Article Menstruasjonsforstyrrelser etter koronavaksinering. 2022 06 13. Tidsskrift for den Norske laegeforening: tidsskrift for praktisk medicin, ny raekke, 142(9). https://doi.org/10.4045/tidsskr.22.0217
12. Muhaidat, N., Alshrouf, M. A., Azzam, et al. (2022). Menstrual symptoms after COVID-19 vaccine: A cross-sectional investigation in the MENA region. International Journal of Women's Health, 14, 395–404. https://doi.org/10.2147/IJWH.S352167
13. Vizcaíno, G. (2021). Síndrome trombocitopénico inmune trombótico posvacunación. ¿Causalidad o casualidad? Especial referencia a las vacunas Astra-Zeneca COVID-19 (Vaxzevria®). Gaceta Médica de Caracas, 129(3), 665–675. http://saber.ucv.ve/ojs/index.php/rev_gmc/article/view/22888
14. de México, R. de G. y. O. (s/f). Percepción de cambios en el ciclo menstrual posteriores a la vacunación contra SARS-CoV-2. Org.Mx. Recuperado el 22 de febrero de 2023, de https://ginecologiayobstetricia.org.mx/articulo/percepcion-de-cambios-en-el-ciclo-menstrual-posteriores-a-la-vacunacion-contra-sars-cov-2
15. Briozzo L., Tomasso G., Ponzo J., et al: Mortalidad materna por COVID-19: la emergencia dentro de la emergencia sanitaria. Rev. Latin. Perinat. (2021) 24:215
16. Sharp, G. C., Fraser, A., Sawyer, G., et al (2022). The COVID-19 pandemic and the menstrual cycle: research gaps and opportunities. International Journal of Epidemiology, 51(3), 691–700. https://doi.org/10.1093/ije/dyab239
17. Dabbousi AA, El Masri J, El Ayoubi LM, et al. Menstrual abnormalities post-COVID vaccination: a cross-sectional study on adult Lebanese women. Ir J Med Sci [Internet]. 2022; Disponible en: http://dx.doi.org/10.1007/s11845-022-03089-5
18 Alvergne A, Kountourides G, Argentieri MA, et al. COVID-19 vaccination and menstrual cycle changes: A United Kingdom (UK) retrospective case-control study [Internet]. bioRxiv. 2021. Disponible en: http://dx.doi.org/10.1101/2021.11.23.21266709
19. Moreno-Gómez E, Jáuregui-Lobera I. Variables emocionales y food craving: influencia del ciclo menstrual. J negat no posit results [Internet]. 2022 [citado el 28 de noviembre de 2022];7(1):28–63.Disponible en:https://scielo.isciii.es/scielo.php?script=sci_arttext&pid=S2529-850X2022000100028&lng=es&nrm=iso
20. Flasog.net. [citado el 30 de noviembre de 2022]. Disponible en: http://www.flasog.net/static/libros/Cirugi%CC%81a-Mi%CC%81nimamente-Invasiva-Libro-FLASOG-Versio%CC%81n%20Final.pdf
21. Euskadi.eus. [citado el 30 de noviembre de 2022]. Disponible en:https://www.euskadi.eus/contenidos/informacion/covid_vac
22. División de Prevención y Control de Enfermedades Departamento de Inmunizaciones Subsecretaría de Salud Pública Chile, FICHA VACUNA CONTRA SARS-CoV-2 Dra. Sylvia Santander Rigollet, Dra. Cecilia González Caro ,Minsal.cl. [citado el 30 de noviembre de 2022]. Disponible en: https://www.minsal.cl/wp-content/uploads/2021/01/Ficha-Vacuna-Pfizer-BioNTech.pdf
23. División de Prevención y Control de Enfermedades Departamento de Inmunizaciones Subsecretaría de Salud Pública Chile, FICHA VACUNA CONTRA SARS-CoV-2, Minsal.cl. [citado el 30 de noviembre de 2022]. Disponible en: https://www.minsal.cl/wp-content/uploads/2022/03/Ficha-de-vacuna-Spikevax-del-laboratorio-Moderna.pdf
24. Ministerio Salud Pública Uruguay, Gub.uy. [citado el 30 de noviembre de 2022]. Disponible en: https://www.gub.uy/ministerio-salud-publica/sites/ministerio-salud-publica/files/documentos/noticias/Preguntas%20t%C3%A9cnicas%20sobre%20vacunas%20COVID%2019%20Mayo.PDF
25. Edelman A, Boniface ER, Benhar E, et al. Association between menstrual cycle length and Coronavirus disease 2019 (COVID-19) vaccination: A U.s. cohort: A U.s. cohort. Obstet Gynecol [Internet]. 2022;139(4):481–9. Disponible en: http://dx.doi.org/10.1097/AOG.0000000000004695
26. Lessans N, Rottenstreich A, Stern S, et al. The effect of BNT162b2 SARS-CoV-2 mRNA vaccine on menstrual cycle symptoms in healthy women. Int J Gynaecol Obstet [Internet]. 2022; Disponible en: http://dx.doi.org/10.1002/ijgo.14356

27. Gibson EA, Li H, Fruh V, et al. Covid-19 vaccination and menstrual cycle length in the Apple Women's Health Study. medRxiv [Internet]. 2022; Disponible en: https://www.medrxiv.org/content/10.1101/2022.07.07.22277371v1.full.pdf
28. Laganà AS, Veronesi G, Ghezzi F, et al. Evaluation of menstrual irregularities after COVID-19 vaccination: Results of the MECOVAC survey. Open Med (Warsz) [Internet]. 2022 [citado el 30 de noviembre de 2022];17(1):475–84. Disponible en: https://pure.unipa.it/it/publications/evaluation-of-menstrual-irregularities-after-covid-19-vaccination
29. Rodríguez Quejada L, Toro Wills MF, Martínez-Ávila MC, et al. Menstrual cycle disturbances after COVID-19 vaccination. Womens Health (Lond Engl) [Internet]. 2022;18:17455057221109376. Disponible en: http://dx.doi.org/10.1177/17455057221109375
30. Bouchard TP, Schneider M, Schmidt M, et al. Menstrual cycle parameters are not significantly different after COVID-19 vaccination. J Womens Health (Larchmt) [Internet]. 2022;31(8):1097–102. Disponible en: http://dx.doi.org/10.1089/jwh.2022.0097
31. Abdollahi A, Naseh I, Kalroozi F, et al. Comparison of side effects of COVID-19 vaccines: Sinopharm, AstraZeneca, Sputnik V, and Covaxin in women in terms of menstruation disturbances, hirsutism, and metrorrhagia: A descriptive-analytical cross-sectional study. Int J Fertil Steril [Internet]. 2022;16(3):237–43. Disponible en: http://dx.doi.org/10.22074/ijfs.2022.544706.1236

Slinda®

DROSPIRENONA 4 mg
LIBRE DE ESTRÓGENO

Innovación en anticoncepción

24 + 4

DOP
ÚNICA DROSPIRENONE ONLY PILL

APROBADO POR

U.S. FOOD & DRUG ADMINISTRATION

EUROPEAN MEDICINES AGENCY
SCIENCE MEDICINES HEALTH

- Sólida eficacia anticonceptiva equivalente a los AOC.
- Seguridad comprobada.
- Único anticonceptivo aprobado en adolescentes.
- Excelente control de ciclo. Sangrados predecibles.
- Beneficios más allá de la anticoncepción.

Slinda.uy

ANTICONCEPTIVOS
Urufarma

ARTÍCULO ORIGINAL

Archivos de Ginecología y Obstetricia. 2024; Volumen 62 número 1: 21–29

Realidad de la histeroscopía quirúrgica en el subsector público uruguayo: ¿un problema económico o un problema de gestión hospitalaria?

Reality of surgical hysteroscopy in the Uruguayan public subsector: an economic problem or a hospital management problem?

Andrés Illarramendi[1], Romina Della Ventura[2], Agustín Rubal[3]

Resumen

Objetivos: Analizar las características clínicas de las pacientes que se realizaron una histeroscopía quirúrgica, estudiar las patologías halladas, su correlación anatomopatológica y la técnica histeroscópica empleada.

Métodos: Estudio descriptivo. Revisión de historias clínicas de pacientes que se realizaron una histeroscopía quirúrgica en block, del Centro Hospitalario Pereira Rossell entre el 1/1/2019 al 31/12/2019.

Resultados: Se reclutaron para estudio 163 pacientes. La media de edad de las pacientes fue de 52 años. Los pólipos endometriales fueron indicación de histeroscopía quirúrgica en la mayoría de los casos (83%), siendo 21 mm el tamaño promedio. La metrorragia de la postmenopausia llevó a la evaluación histeroscópica en primera instancia (25%), seguido por una línea endometrial engrosada (18%). El tiempo promedio entre la histeroscopía diagnóstica y quirúrgica fue 10 meses. La mayoría de las piezas tuvieron un resultado anatomopatológico de benignidad, seguidas en orden por hiperplasia sin atipias, hiperplasia compleja con atipias y adenocarcinoma. Todos los procedimientos fueron realizados en block quirúrgico, bajo anestesia general o raquídea, con resectoscopio de 26 Fr.

Conclusiones: La histeroscopía quirúrgica es una excelente técnica para el tratamiento de la patología intrauterina. En nuestro estudio, se resolvieron diversas patologías por esta técnica, con una predominancia del 83% de polipectomías histeroscópicas. No obstante, si bien es un tratamiento aceptable, actualmente existen múltiples tecnologías e instrumental que per-

1 Médico Ginecólogo. Servicio de Histeroscopía de la Asociación Española, Montevideo, Uruguay
2 Médico Ginecólogo.
3 Médico Ginecólogo. Servicio de Histeroscopía del Centro Hospitalario Pereira Rossell, Asociación Española y CASMU, Montevideo, Uruguay.

A. Illarramendi. https://orcid.org/0000-0002-7551-4482
R. Della Ventura. https://orcid.org/0009-0006-3865-655X
A. Rubal. https://orcid.org/0009-0002-8723-7205

Autor responsable: Andrés Illarramendi, andresillarra@gmail.com

Recibido: 12/10/2023 **Aceptado:** 15/12/2023

ISSN 1510–8678 (electrónica)
DOI: http://dx.doi.org/10.54638/62.1.2

Esta revista está bajo una licencia de Creative Commons Reconocimiento 4.0 Internacional.

miten realizar estos procedimientos en consultorios ambulatorios, sin exponer a las pacientes a riesgos ni complicaciones anestésico-quirúrgicas y generaría beneficios logísticos, administrativos y económicos para los servicios de salud.

Palabras clave: histeroscopia, polipo endometrial, histeroscopía de oficina. See and Treat.

Abstract

Objectives: Analyze the clinical characteristics of patients who underwent operative hysteroscopy, study the identified pathologies, their anatomopathological correlation, and the hysteroscopic technique used.

Methods: Descriptive study. Review of medical records of patients who underwent surgical hysteroscopy in block, at the Pereira Rossell Hospital Center between January 1, 2019, and December 31, 2019.

Results: A total of 163 patients were recruited for the study. The mean age of the patients was 52 years. Endometrial polyps were the indication for surgical hysteroscopy in the majority of cases (83%), with an average size of 21 mm. Postmenopausal metrorrhagia led to hysteroscopic evaluation in the majority of cases (25%), followed by a thickened endometrial lining (18%). The average time between diagnostic and surgical hysteroscopy was 10 months. The majority of specimens had a benign anatomopathological result, followed in order by hyperplasia without atypia, complex hyperplasia with atypia, and adenocarcinoma. All procedures were performed in operating room, under general or spinal anesthesia, with a 26 Fr resectoscope.

Conclusions: Surgical hysteroscopy is an excellent technique for the treatment of intrauterine pathology. In our study, various pathologies were resolved using this technique, with a predominance of 83% for hysteroscopic polypectomies. However, while it is an acceptable treatment, there are currently multiple technologies and instruments that allow these procedures to be performed in outpatient settings, avoiding exposing patients to anesthetic-surgical risks or complications and generating logistical, administrative, and economic benefits for healthcare services.

Key words: Hysteroscopy. Endometrial polyp. Office hysteroscopy. See and Treat.

INTRODUCCIÓN

La histeroscopía es un procedimiento mínimamente invasivo, que ha logrado llegar a posicionarse como el "*Gold Standard*" para el diagnóstico y tratamiento de diversas patologías uterinas, dado que permite una visualización directa del cérvix y de la cavidad.[1]

Este estudio puede ser diagnóstico y/o terapéutico, dado que el mismo permite objetivar la existencia de patología intracavitaria, y eventualmente, en mucho de los casos, realizar su respectivo tratamiento.[2]

La histeroscopía diagnóstica, así como la quirúrgica, puede realizarse de forma ambulatoria, en consultorio y sin requerimientos anestésicos, así como en determinadas situaciones, frecuentemente en casos de patología más extensa o compleja, puede ser necesario realizarlo en block quirúrgico con anestesia.

Para la realización de una histeroscopía quirúrgica es necesario contar con instrumental específico para dicho fin, el cual es muy variado y específico para los distintos tipos de patologías, así como varía si el procedimiento es realizado de forma ambulatoria o en block quirúrgico. Hoy, con el advenimiento de la tecnología existen cada vez más

instrumentos para tratamiento de variadas patologías de forma ambulatoria.[3] Sin embargo, este material es costoso y delicado, con una necesidad de recambio permanente, lo que genera que en ciertos medios no sea posible contar con este instrumental y deban realizarse las histeroscopías quirúrgicas en block quirúrgico, bajo anestesia, luego de dilatación cervical y con un resector de mayor diámetro al necesario para la patología existente.

En el Centro Hospitalario Pereira Rossell existe un gran volumen de histeroscopías dado que es el centro de referencia nacional para el subsector público (ASSE), realizándose más de 1300 histeroscopías diagnósticas anuales. Por algunas carencias del hospital, sobre todo de instrumental, muchas histeroscopías quirúrgicas que podrían eventualmente ser solucionadas en consulta ambulatoria deben ser realizadas en block quirúrgico para su resolución, exponiendo a las pacientes a internaciones y riesgos anestésico-quirúrgicos innecesarios.

El objetivo de este estudio es analizar las características clínicas y sociodemográficas de las pacientes que se realizaron una histeroscopía quirúrgica en 2019 (último año calendario completo sin efectos de la pandemia COVID–19), y estudiar las patologías que llevaron a la realización de dicho estudio, su correlación anatomopatológica y la técnica quirúrgica empleada para su resolución.

MATERIAL Y MÉTODOS

Se trata de un estudio descriptivo, en el cual se recolectó los datos de todas las pacientes que se realizaron una histeroscopía quirúrgica en quirófano, en el Centro Hospitalario Pereira Rossell. El período analizado comprende las cirugías realizadas entre el 1 de enero de 2019 y el 31 de diciembre de 2019. Los criterios de inclusión son todas las histeroscopías quirúrgicas que se hayan realizado en block quirúrgico, bajo anestesia, en el período mencionado, sin importar la patología, ni ninguna otra condición que generara dicha cirugía.

Las variables analizadas fueron la edad de la paciente, la condición de pre o postmenopáusica, la patología que motiva la cirugía, la procedencia de la paciente, la demora entre la histeroscopía diagnóstica y la quirúrgica, la sintomatología que motivó la histeroscopía diagnóstica, la existencia o no de pólipos y su tamaño, y el informe anatomopatológico de la pieza extraída.

La signo-sintomatología que motiva la histeroscopía diagnóstica contempla las siguientes indicaciones:

- Metrorragia postmenopausia, entendiendo como cualquier sangrado uterino constatado por personal técnico o médico, luego de un año del último sangrado menstrual.
- Sangrado uterino anormal, tomando como referencia la definición de la FIGO para esta afección.[4]
- Línea endometrial engrosada, valorada por ecografía transvaginal, siendo la misma mayor a 5 mm en las pacientes postmenopáusicas.
- Valoración por esterilidad, cuando fueron derivadas del servicio de reproducción humana con tal diagnóstico.
- Pólipo endometrial, cuando ecográficamente se sugería la posibilidad de dicha patología intracavitaria.
- Hiperplasia endometrial, cuando la paciente tenía un resultado anatomopatológico confirmando dicha condición.
- Control por tamoxifeno, en usuarias que estaban tomando la medicación.

- Sin histeroscopía diagnóstica en CHPR, cuando no existe documento de histeroscopía diagnóstica en archivo de servicio de Histeroscopía o la misma fue realizada en algún otro centro médico del país del cual no tenemos informe.

En cuanto a los diagnósticos que motivan la histeroscopía quirúrgica, los mismos surgen de la valoración que se hizo en la histeroscopía diagnóstica, o de la descripción operatoria del procedimiento.

Los datos fueron extraídos de la historia clínica de la paciente, ya sea en el archivo propio del servicio de endoscopía, como en el sistema de descripciones operatorias de ASSE, y en el archivo del servicio de anatomía patológica del Hospital Pereira Rossell. El instrumental empleado para la histeroscopía quirúrgica fue en todos los casos mediante un resectoscopio monopolar de 26 Fr, utilizándose suero glucosado al 5% como medio de distensión (figura 1).

Figura 1.
Resector bipolar de 26 Fr

RESULTADOS

Se analizaron un total de 163 pacientes. La edad de las pacientes fue desde los 20 hasta los 79 años, con una media de 52 años. El estado hormonal respecto a la menopausia, fue de 50% de pacientes postmenopáusicas (83 pacientes), mientras que el 45% era premenopaúsica, teniendo un faltante de datos en el 5% restante (figura 2).

La signosintomatología que llevó a las pacientes a la realización de la evaluación histeroscópica en primera instancia, fue en mayor proporción por metrorragia de la postmenopausia (25% de los casos) y una valoración ecográfica con una LE engrosada (18% de los casos). Con comparable frecuencia, en 31 pacientes (19%) la valoración por sangrado uterino anormal fue la que motivó el estudio. En 16 pacientes (10%), la valoración por esterilidad fue lo que motivó la valoración histeroscópica, englobando en dicho diagnóstico la valoración de la cavidad para despistar causas que generen esta situación, o ya sea previo a un tratamiento de reproducción asistida. Otras causas que llevaron a realizar una histeroscopía diagnóstica fueron la sospecha ecográfica de un pólipo endometrial (14 pacientes, 9%); control de hiperplasia endometrial (1 caso); control por estar recibiendo tamoxifeno (2 casos); y no contamos con el dato clínico en 9 casos. En 20 pacientes, la histeroscopía diagnóstica fue realizada en el lugar de origen de la paciente, siendo referenciada posteriormente para la resolución quirúrgica de la patología hallada.

Dentro de las indicaciones que llevaron a la realización de la histeroscopía quirúrgica, hay una gran prevalencia de la existencia de pólipos endometriales, lo que ocurrió en 136 de las pacientes, o sea en un 83% de los casos. En 13 pacientes la indicación fue la necesidad de realizar una miomectomía (8%). Otras indicaciones poco frecuentes incluyeron: sinequias del orificio interno (3 casos) y externo (2 casos) que impedían la realización de la histeroscopía diagnóstica; pólipo

Figura 2.
Estado hormonal de las pacientes

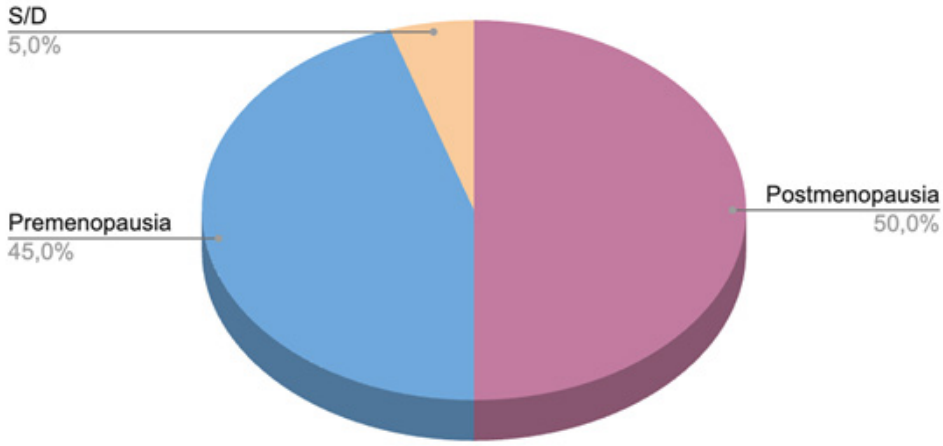

Figura 3.
Indicaciones de la histeroscopía quirúrgica

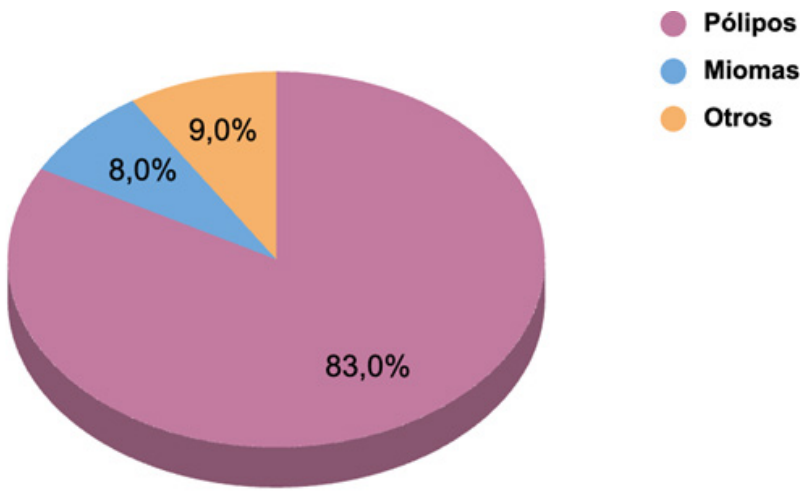

endocervical (2 casos); ablación endometrial (2 casos); intolerancia al dolor (2 casos); balance de esterilidad (1 caso); DIU penetrado (1 caso) e istmocele (1 caso) (figura 3).

El tiempo que pasó entre la histeroscopía diagnóstica y la quirúrgica, fue de un promedio de 10 meses, variando el mismo desde la realización de ambos procedimientos en el mismo mes, hasta una latencia de 36 meses. Con respecto a la procedencia de las pacientes del estudio, el lugar de origen más frecuente es Montevideo (71 pacientes, 43%).

De estas pacientes, 40 de ellas se controlaban en policlínicas del Centro Hospitalario Pereira Rossell, mientras que las otras 31 se atendían en el primer nivel de atención. Posteriormente, Canelones es el departamento del cual provienen 16 pacientes (10%), Rio Negro (9 pacientes), Florida (6 pacientes), Lavalleja (5 pacientes), Colonia (5 pacientes), Tacuarembo (5 pacientes), San José (4 pacientes), Artigas (3 pacientes), Flores, Soriano, Salto, Cerro Largo y Rocha (2 pacientes de cada uno) y Maldonado y Treinta y Tres (1 paciente de cada departamento).

En 27 casos no se contaba con el dato de procedencia de la paciente. Considerando la distancia de cada uno de estos departamentos respecto a la capital, lugar donde se realizó el estudio, podemos dividir a las pacientes provenientes de una distancia mayor o menor a 250 km. Reagrupando a las pacientes según este punto de corte arbitrario, hubo 112 pacientes que procedían de un lugar a menos de 250 km, mientras que 24 de ellas (15% de las pacientes) recorrieron mas de 250 km para realizar el estudio, teniendo como ejemplo más extremo 3 pacientes procedentes de Bella Unión (628 km de Montevideo).

Dada la alta prevalencia de los pólipos endometriales, analizamos el tamaño de los mismos, basado en la descripción operatoria. El tamaño promedio fue de 21 mm, con un rango que iba desde aquellos menores a 10 mm hasta algunos mayores a 40 mm.

Analizando el resultado anatomopatológico de las piezas resecadas, los agrupamos en distintos grupos. Se presentó un adenocarcinoma de endometrio en 4 oportunidades (2.5%), siendo los mismos de la variedad endometroide, en todos los casos. Otro grupo de entidades, se catalogó como variante normal del endometrio, entre los cuales se incluyeron los que informaban endometrio normal o disfuncional, pólipo endometrial sin alteraciones y pólipo atrófico, ocurriendo esto en 65 pacientes de las analizadas (40%). Otro resultado que surgió en 55 pacientes (34% de los casos) fue el de endometrio hiperplásico simple o pólipo hiperplásico, no presentándose en este caso ninguna atipía citológica. Las pacientes que presentaron hiperplasia endometrial compleja, pero sin atipías citológicas, fueron 4, representando un 2,5% del total. La verdadera neoplasia intraepitelial endometrial, constituida por una hiperplasia endometrial compleja con atipías, según la clasificación de la OMS utilizada previamente, se obtuvo en 3 casos (1,8%).[5] Otros resultados hallados fueron endometritis crónica (2 pacientes), adenomioma (1 caso) y pólipo fibroadenomatoso (1 caso). No hay datos del resultado de anatomía patológica en 12 casos (7%), y en 3 pacientes no se extrajo muestra para analizar.

DISCUSIÓN

La histeroscopía quirúrgica es un excelente método para tratar la patología intrauterina, con excelentes resultados, mínima invasión y menor cantidad de complicaciones y secuelas que con otras técnicas. La patología que más frecuentemente es indicación de cirugía histeroscópica es el pólipo endometrial (figura 4).

Cabe destacar que esto ocurre en los países en los cuales la histeroscopía terapéutica ambulatoria no está desarrollada, como es el nuestro, y así lo expresan trabajos de gran magnitud como el de S. Kayatas et al.[6], que el 55% de las histeroscopias quirúrgicas fueron por pólipos endometriales.

En los países donde la técnica quirúrgica ambulatoria está desarrollada, con recursos

Figura 4.
Pólipos endometriales encontrados en las histeroscopias quirúrgicas

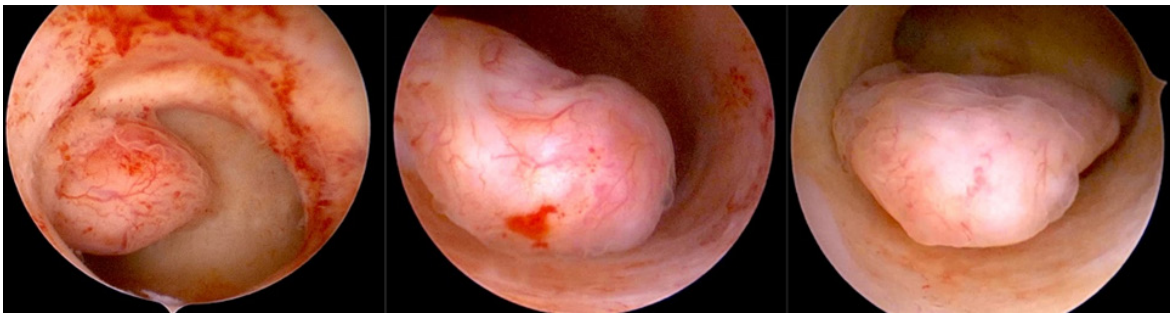

materiales y económicos disponibles, permite realizar una cantidad de tratamientos (incluida la casi totalidad de polipectomías), sin necesidad de internar a la paciente en un hospital, llevarla a block quirúrgico y someterla a anestesia general, con iguales resultados y menores complicaciones.[2,7]

En nuestro trabajo, destacamos que el 83% de las histeroscopias en block fueron para resección de pólipos, y que el tamaño promedio de los pólipos resecados era de 21 mm, siendo este un tamaño que a priori, no debería ofrecer grandes dificultades para su extracción en consultorio si se cuenta con el instrumental adecuado como puede ser un set de Bettocchi con sus respectivas tijeras y grasping, y eventualmente un coagulador bipolar. Cabe aclarar que existen otros detalles de la patología que deben ser analizados, como el tamaño de la base, la localización, la vascularización del mismo y el instrumental que se cuenta para poder decidir si se puede realizar su extirpación ambulatoria. Aún más, con el advenimiento de los sistemas de extracción de tejidos, prácticamente no habría necesidad de resecar un pólipo endometrial en block quirúrgico y podrían resecarse todos en ambulatorio (figura 5).[9-12]

Figura 5.
Truclear 5c.



Lógicamente, estos nuevos equipamientos son costosos y delicados, por lo que es poco frecuente encontrarlos en Latinoamérica. Sin embargo, este trabajo nos demuestra que en el caso de contar con instrumental pasible de resecar al menos los pólipos, en el contexto ambulatorial, se ahorrarían 136 cirugías en Block quirúrgico (el 83% de las histeroscopías quirúrgicas de un año). Teniendo en cuenta que una cama de cuidados intermedios en un hospital general del sector público, tiene un costo promedio diario de 12.000 pesos uruguayos, con una estadía promedio de internación de nuestras pacientes de 36 horas, y que a esto se le suma el pago de los honorarios de todo el per-

sonal que involucra una cirugía en block, se estima que el costo de cada cirugía histeroscópica ronda los 25.000 pesos. Por ende, si solo consideramos que las polipectomías histeroscópicas se realicen en ambulatorio, el hospital se ahorraría 87.000 dólares americanos por año. Dicha cifra alcanza y supera ampliamente lo necesario para comprar y mantener el instrumental necesario, y permite ahorrar dinero y descomprimir el atraso quirúrgico existente. Estos hallazgos están claramente demostrados en múltiples trabajos internacionales, como el de N. Moawad et al.[13], que reafirma el beneficio económico del tratamiento ambulatorio.

Analizando más en detalle la situación, el hecho de evitar esos procedimientos en block genera beneficios incalculables para pacientes, médicos e instituciones de salud.

Para los pacientes

Se puede realizar en el mismo procedimiento diagnóstico, y también el terapéutico. Esto lleva a que la paciente evite múltiples traslados (tener en cuenta que hay pacientes que recorrieron 2 veces más de 600 km para resolver su patología intrauterina), disminuya su ansiedad, nervios y angustia por presentar una patología; no necesite realizarse estudios paraclínicos ni interconsultas preoperatorias con especialistas; y disminuya los riesgos anestésicos y quirúrgicos del procedimiento en block.

Para el médico

Permite perseguir el concepto que se pregona en el mundo desarrollado de "*See and Treat*"[14-15], que permite diagnosticar y tratar la patología en el mismo acto; permite adecuar el tratamiento y el instrumental para la patología que se presenta, evitando tratar a todas las pacientes con el mismo instrumental, exponiendo a algunas pacientes a un tratamiento excesivo para patologías menores; y permite realizar la mayor parte de los procedimientos de forma ambulatoria, y concurrir a block simplemente ante los casos más complejos.

Para la institución

Evita un número importante de internaciones de pacientes (con todo lo que ello conlleva: uso de cama hospitalaria; medicación; insumos; atención de personal administrativo, camilleros, enfermería, laboratorio, médicos; extracción de paraclínica; utilización de horas de block quirúrgico; instrumental quirúrgico; honorarios para equipo quirúrgico; entre otros), y permitiría la utilización de éstas camas por otros pacientes, lo cual es sumamente imprescindible en un sistema de salud que trabaja al límite de sus posibilidades.

CONCLUSIONES

La histeroscopía quirúrgica es una excelente técnica para el tratamiento de la patología intrauterina. En nuestro estudio, se resolvieron diversas patologías por esta técnica, con una predominancia del 83% de polipectomías histeroscópicas. No obstante, si bien es un tratamiento aceptable, actualmente existen múltiples tecnologías e instrumental que permiten realizar estos procedimientos en consultorios ambulatorios, sin exponer a las pacientes a riesgos ni complicaciones anestésico-quirúrgicas. De esta manera las instituciones de salud, invirtiendo en nuevas tecnologías, podrían desquitar su costo de compra, recambio y mantenimiento, y ofrecerían a las pacientes el tratamiento adecuado para la patología que presentan, la expondrían a menos riesgos, y aun

así, ahorrarían dinero. Por lo tanto, logrando una correcta distribución y administración de los recursos económicos, podría apostarse a mejorar técnicas quirúrgicas actuales, ahorrar dinero y descomprimir —en parte— un sistema de salud que trabaja al limite de sus posibilidades.

Conflicto de intereses

Los autores declaran no tener conflicto de intereses.

Bibliografía

(1) Gkrozou F, Dimakopoulos G, Vrekoussis T, Lavasidis L, Koutlas A, Navrozoglou I, et al.Hysteroscopy in women with abnormal uterine bleeding: a meta-analysis on four major endometrial pathologies. Arch Gynecol Obstet. 2015 Jun;291(6):1347–54
(2) Salazar, C. A., & Isaacson, K. B. (2018). Office Operative Hysteroscopy: An Update. Journal of Minimally Invasive Gynecology, 25(2), 199–208.
(3) Connor M. New technologies and innovations in hysteroscopy. Best Pract Res Clin Obstet Gynaecol. 2015;29(7):951–965.
(4) Munro MG, Critchley HOD, Broder MS, Fraser IS, FIGO Working Group on Menstrual Disorders. FIGO classification system (PALM-COEIN) for causes of abnormal uterine bleeding in nongravid women of reproductive age. Int J Gynaecol Obstet Off Organ Int Fed Gynaecol Obstet. 2011 Apr;113(1):3–13.
(5) Sobczuk K, Sobczuk A. New classification system of endometrial hyperplasia WHO 2014 and its clinical implications. Prz Menopauzalny. 2017 Sep;16(3):107-111.
(6) S. Kayatas, E. Meseci, O. Aydin Tosun, S. Arzu Arinkan, L. Uygur, M. Api. Experience of hysteroscopy indications and complications in 5,474 cases. *Clin. Exp. Obstet. Gynecol.* 2014, 41(4), 451–454.
(7) Cooper NAM, Clark TJ, Middleton L, Diwakar L, Smith P, Denny E, et al. Outpatient versus inpatient uterine polyp treatment for abnormal uterine bleeding: randomised controlled non-inferiority study. BMJ. 2015 Mar 23;350:h1398.
(8) Ceci O, Franchini M, Cannone R, Giarre G, Bettocchi S, Fascilla FD, et al. Office treatment of large endometrial polyps using truclear 5C: feasibility and acceptability. J Obstet Gynaecol Res 2019;45(3):626–33.
(9) Rovira Pampalona J, Degollada Bastos M, Mancebo Moreno G, Ratia Garcia E, Buron Pust A, Mateu Prunonosa JC, et al. Outpatient hysteroscopic polypectomy: bipolar energy system (Versapoint(R)) versus mechanical energy system (TRUCLEAR system(R)) - preliminary results. Gynecol Obstet Invest 2015;80(1):3–9.
(10) Ansari SH, Bigatti G, Aghssa MM. Operative hysteroscopy with the Bigatti shaver (IBS (R)) for the removal of placental remnants. Facts Views Vis Obgyn 2018; 10(3):153-9
(11) Dealberti D, Riboni F, Cosma S, Pisani C, Montella F, Saitta S, et al. Feasibility and Acceptability of Office-Based Polypectomy With a 16F Mini-Resectoscope: A Multicenter Clinical Study. J Minim Invasive Gynecol 2016;23(3):418–24.
(12) Wortman M. "See-and-Treat" hysteroscopy in the management of endometrial polyps. Surg Technol Int 2016;28:177–84.
(13) Garuti G, Cellani F, Colonnelli M, et al: Out- patient hysteroscopic polypectomy in 237 patients: feasibility of a one-stop 'see-and-treat' procedure. J Am Assoc Gynecol Laparosc 2004; 11:500–504.

El secreto de continuar tan femenina y natural....

ColpoEstriol®

estriol

Dos efectivas alternativas para un tratamiento completo

La alternativa estrogénica natural

TEMIS LOSTALO
Excelencia farmacéutica

Gador
Al Cuidado de la Vida

ARTÍCULO ORIGINAL

ISSN 1510-8678

Archivos de Ginecología y Obstetricia. 2024; Volumen 62, número 1: 31–38

Sífilis en adolescentes. Estudio de las características de una población de Maldonado, Uruguay

Syphilis in adolescents. Study of the characteristics of a population of Maldonado, Uruguay

C. Quevedo[1], C. Lorente[2], S. Laborde[3], M. Antía[4]

Asistencial Médica de Maldonado (AMDM)

Resumen

Introducción. La sífilis corresponde a una infección de transmisión sexual prevenible y curable, sin embargo, en los últimos años se ha observado un aumento de la prevalencia de esta enfermedad, especialmente en la región de las Américas y el Caribe. Uruguay no escapa de esta realidad, donde el mayor aumento de los casos se registró en la franja etaria de los 18 a los 29 años. No existen muchos trabajos actuales que analicen la situación de esta enfermedad en adolescentes.

Objetivos. El objetivo primario de este trabajo es conocer la prevalencia de la sífilis en la población adolescente de la Asistencial Médica de Maldonado. Como objetivos secundarios se plantean conocer las características de la población adolescente con sífilis, evaluar el seguimiento realizado en estos casos, y realizar un análisis temporal de la frecuencia de los casos.

Material y métodos. Se realiza un análisis retrospectivo de las historias clínicas de los casos VDRL (*Venereal Disease Research Laboratory*) positivos en adolescentes de 12 a 19 años de la Asistencial Médica de Maldonado en el período comprendido entre el 1/1/2018 y el 31/12/2022.

Resultados. En el período considerado se realizaron 4609 VDRL en la población adolescente en la institución, de los cuales 106 tuvieron un resultado positivo. De estos 106 se obtuvieron

1 Doctora en Medicina, especialista en Ginecotocología, Fellow de Ginecología Infanto-Juvenil
2 Doctora en Medicina, especialista en Pediatría, Encargada de Espacio Adolescente
3 Licenciada de Enfermería, Encargada de Sector
4 Doctora en Medicina, especialista en Ginecotocología, encargada de Servicio de Ginecología

Asistencial Médica de Maldonado

Quevedo C
https://orcid.org/0009-0005-5834-103X
Lorente C
https://orcid.org/0009-0009-7952-7879
Laborde S
https://orcid.org/0009-0002-6600-9107
Antía M
https://orcid.org/0009-0005-1642-8030

Autor corresponsal: Carolina Quevedo quevedomc@hotmail.com

Recibido: 21/07/2023 Aceptado: 15/12/2023

ISSN 1510-8678 (electrónica)
DOI: http://dx.doi.org/10.54638/62.1.3

Esta revista está bajo una licencia de Creative Commons Reconocimiento 4.0 Internacional.

58 pacientes con VDRL positivos, lo que corresponde a un 0,6 % del total de los adolescentes afiliados a la institución. En este grupo, 44 pacientes presentaron un diagnóstico de sífilis activa, 2 correspondieron a recuerdo inmunológicos, 10 a falsos positivos y 2 fueron excluidos del estudio. La prevalencia de la enfermedad corresponde entonces al 0,5 % en los adolescentes. La infección es más frecuente en mujeres que en hombres (70 % vs. 30 %, respectivamente). Se objetiva un alto índice de falta de seguimiento posterior, en casi un cuarto de los casos (22,7 %). En los casos en los que se realizó el seguimiento (34), se constataron 8 reinfecciones, lo que corresponde a un 23,5 % de los casos con seguimiento posterior. Con respecto al método anticonceptivo utilizado por las mujeres adolescentes al momento del diagnóstico, se constata un importante porcentaje de pacientes que no utilizaba ningún método anticonceptivo (45%), siendo los anticonceptivos hormonales combinados el método más frecuentemente utilizado (42 %). El uso correcto de preservativo se reporta en un muy bajo porcentaje de casos (3 %). El embrazo constituyó uno de los principales escenarios que favorecen el diagnóstico de la sífilis (11 pacientes). Al analizar el comportamiento temporal de los casos se observa un importante aumento del número de casos de sífilis en el último año, 2022, registrándose un volumen de casos 2,5 veces mayor que en 2021.

Conclusiones. La sífilis en adolescentes presenta una prevalencia no despreciable, notándose un incremento significativo del número de casos en el último año.

Palabras clave: sífilis, adolescencia, juventud, salud sexual y reproductiva, infecciones de transmisión sexual.

Abstract

Introduction. Syphilis is a preventable and curable sexually transmited desease. The prevalence of this desease has increased in recent years, specially in America and the Caribbean. Uruguay is not an exception, the biggest increase in prevalence occured between the ages of 18 and 29 years old. There are few recent papers that adress this situation in adolescents.

Objectives: The primary objective of this paper is to know the prevalence of syphilis in the adolescent population assisted in Asistencial Médica de Maldonado. The secondary objectives include describing te characteristics of the adolescent population with syphilis, evaluate te follow up of this cases and analyze the prevalence of cases throughout time in the last five years.

Methodology: Retrospective analysis of clinical records of patients with a positive VDRL (Venereal Disease Research Laboratory) result, aged 12 to 19 years old, from Asistencial Médica de Maldonado, during the period between 1/1/2018 and 31/12/2022.

Results: During the periodo of the study, 4609 VDRL studies were performed in adolescents, of which 106 had a possitive result. This corresponded to 58 patients with a possitive result. 44 of this patients had active syphilis, 2 were immunological memories, 10 were false positive results and 2 were excluded. The prevalence of the desease in adolescents assisted in this institution is 0,5%. The desease is more frequent in women than in men (70% vs 30% respectively). We observed a high percentage of loss of follow-up, wich occured in 22,7% of the cases. In the cases where follow up was performed, we oberved 8 reinfections, wich corresponds to 23,5% of the cases. In regard to the contraceptive method used by this patients, 45% report not using contraceptive methods. The correct use of condoms was reported in only 3% of cases. Pregnancy was the main scenario for the diagnosis of syphilis. The

prevalence of the desease in the last 5 years increased significanltly, specially in 2022.

Conclusions: syphilis in adolescents has an important and increasing prevalence in our institution in the last 5 years.

Key words: syphilis, adolescence, youth, sexual and reproductive health, sexually transmited desease.

INTRODUCCIÓN

La sífilis es una infección de transmisión sexual prevenible y curable, causada por la espiroqueta *Treponema pallidum*.[1]

En 2016 durante la Asamblea Mundial de la Salud se plantea un objetivo de reducción de la incidencia de la sífilis un 90 % globalmente entre 2018 y 2030.

A pesar de ser una enfermedad fácilmente tratable y curable, y de los esfuerzos locales e internacionales para reducir su incidencia y prevalencia, se ha observado una marcada tendencia al aumento del número de casos en la última década, especialmente en la región de las Américas y el Caribe.[2,3]

En Uruguay se ha reportado un **aumento significativo de los casos de sífilis entre 2018 y 2021**, no habiendo publicados aún datos de 2022. En 2018 se registraron 2.265 casos de sífilis. En 2021 fueron 3.924, según datos oficiales. La tasa de sífilis en 2021 es de 134,73 y 95,79 cada 100.000 en varones y mujeres, respectivamente. En 2018 era de 75,96 para varones y 52,69 en mujeres. Mayor aumento en la franja de los 18 a los 29 años, con tasas de 106,59 en hombres y 264,17 para mujeres, aumentando en esta población un 147 %.[4]

Estudios que analizan el conocimiento de los adolescentes con respecto a la sífilis en Uruguay determinan que si bien conocen la infección, presentan falencias sustantivas con respecto a las características de la misma y a su forma de transmisión y prevención.[5] No se encontraron trabajos que valoren específicamente la prevalencia de esta ITS (infección de transmisión sexual) en la población adolescente en Uruguay, por lo que falta conocimiento sobre la carga de la enfermedad y el comportamiento de la misma en esta población. Esto adquiere especial relevancia luego de la pandemia por COVID-19, donde los derechos sexuales y reproductivos se vieron especialmente vulnerados, particularmente en la población adolescente.

Tomando esto en cuenta, nos planteamos en este trabajo el objetivo de **conocer la prevalencia de la sífilis en la población adolescente de una institución mutual del interior del Uruguay como es la Asistencial Médica de Maldonado**. Como objetivos secundarios nombramos conocer algunas características de la población adolescente con sífilis y su seguimiento posterior, así como conocer la tendencia temporal de la infección en los últimos años.

METODOLOGÍA

Se realiza un estudio retrospectivo mediante análisis de historias clínicas de los casos de VDRL positivos en usuarios de 12 a 19 años, de la Asistencial Médica de Maldonado, en el período comprendido entre el 1/1/2018 y el 31/12/2022.

El registro de los casos de VDRL positivos se obtuvo de la base de datos del laboratorio institucional, filtrando los resultados por fecha y por edad y realizando posteriormente la revisión de las historias clínicas correspondientes.

Para el diagnóstico de sífilis en la institución se realizan test no treponémicos de VDRL, que, de ser positivos, se complemen-

tan en forma automática con test treponémicos confirmatorios de inmunocromatografía FTA (*Fluorescent Treponemal Antibody-Absorption*). Para el análisis de este trabajo se considera un caso de sífilis activa aquel que presenta un VDRL positivo y FTA positivo, con un estudio negativo previamente y/o que requirió tratamiento para infección activa, un recuerdo inmunológico aquel con VDRL positivo a títulos bajos y FTA positivo con noción previa de infección ya tratada previamente, un falso positivo aquel con VDRL positivo y FTA negativo.

Se entiende como seguimiento posterior a la realización de estudios complementarios de VDRL posteriores al tratamiento de la sífilis. Se consideró una recidiva aquellas situaciones en las cuales luego de un tratamiento efectivo y un descenso o negativización de VDRL, se observa un aumento de los títulos de al menos dos diluciones.

La recolección de datos se realizó en una planilla de Excel específicamente diseñada para este trabajo, donde se registraron los datos obtenidos de la revisión de historias clínicas.

Se obtuvo la autorización de Dirección Técnica institucional para el análisis de los datos y posterior publicación.

RESULTADOS

La población adolescente entre 12 a 19 años de la Asistencial Médica de Maldonado a la fecha del final del estudio era de 9043 personas. En este rango etario, entre 2018 y 2022 se realizaron 4609 estudios de VDRL. De éstos, 106 presentaron un resultado positivo, lo que corresponde a 58 pacientes positivos para VDRL. Esto significa que un 0,6 % de los adolescentes entre 12 a 19 años presenta un resultado positivo a la prueba de VDRL.

Al desglosar estos 58 casos se obtienen 44 casos de sífilis activa, 10 casos de falsos positivos, 2 casos de recuerdos inmunológicos y 2 casos excluidos, por falta de coincidencia entre los registros de laboratorio y las historias clínicas. La prevalencia de casos de sífilis activa es por lo tanto de 0,5 % del total de los afiliados adolescentes.

Los casos se presentaron en pacientes entre 14 a 19 años, con una media de edad de 17,6 años.

En los casos de sífilis activa, se objetivó una mayor frecuencia de mujeres, que correspondían al 70 % (31 usuarias) de los casos en los que se diagnosticó la enfermedad (Gráfico 1). Al analizar el método anticonceptivo utilizado por estas usuarias se objetivó un importante número de pacientes sin método anticonceptivo (45 %). Dentro de las usuarias de métodos anticonceptivos, el anticonceptivo hormonal oral era el más utilizado (42 %), seguido por el implante subdérmico (7 %), barrera (3 %) y hormonal inyectable (3 %). Esto se ilustra en el Gráfico 2.

Más de un quinto de los pacientes con sífilis (22,7 %) no se realizó un seguimiento

Gráfico 1.
Mastitis granulomatosa, eritema, dolor, excoriación de la piel y engrosamiento cutáneo

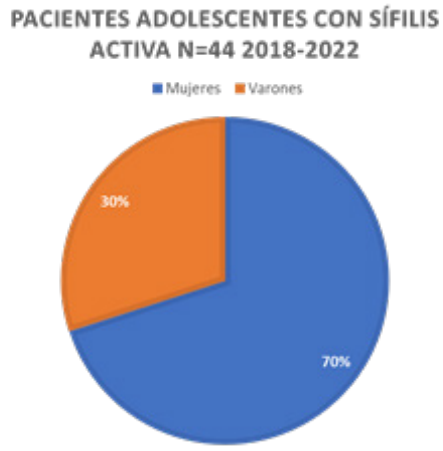

Tabla 1.

Número de casos de VDRL positivos y sífilis activa entre 2018 y 2022, ordenada por un criterio temporal anual.

Año	VDRL realizados	Pacientes con VDRL +	Sífilis activa	Falsos positivos	Recuerdos inmunológicos
2018	768	4	2	1	1
2019	891	10	5	4	1
2020	826	5	2	3	0
2021	1003	11	10	1	0
2022	1122	34	25	2	5

Tabla 2.

Tasas de incidencia anual de la enfermedad por 100.000.

Año	Tasa de incidencia por 100.000
2018	23,6
2019	61,2
2020	24,7
2021	118,6
2022	276,5

posterior al diagnóstico. En el 77,3 % restante, donde se realizó un seguimiento, se constataron 8 reinfecciones.

El análisis temporal del número de casos diagnosticado se ve en la Tabla 1.

Con respecto a años previos se ha observado un número creciente de VDRL realizados en la población adolescente, y se observa una clara tendencia creciente del diagnóstico de sífilis en esta población, muy marcada en 2022, donde aumenta 2,5 veces a lo observado en 2021. Esto se ilustra con más claridad en el Gráfico 3.

1122 VDRL realizados en 2022 en la pobla-

Gráfico 2.
Distribución según sexo biológico de los pacientes adolescentes con sífilis activa

Gráfico 3.
Evolución anual de los casos VDRL positivos

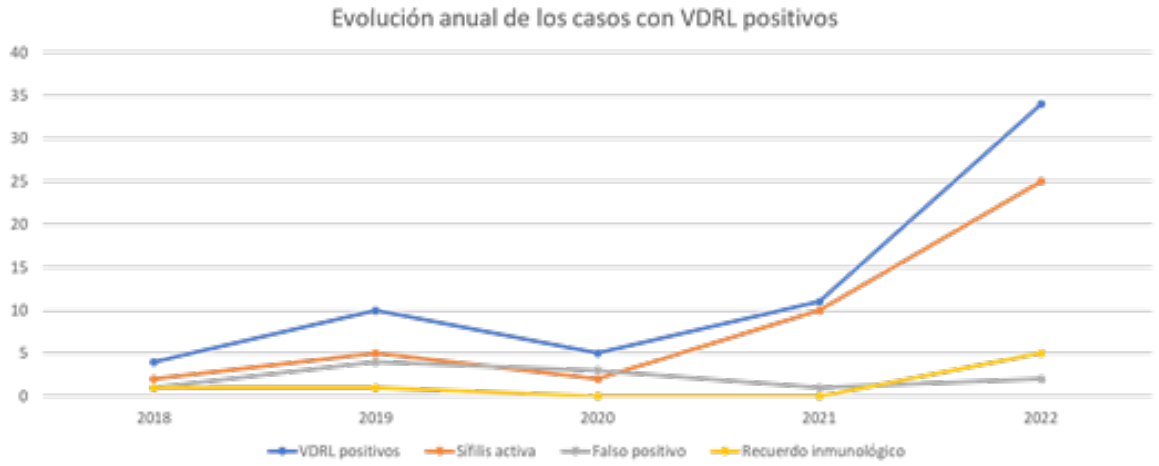

ción de 12 a 19 años. De estos, 57 VDRL fueron positivos, lo que corresponde al 5,08 % del total de los VDRL realizados en esta población. Al desglosar por pacientes, 34 pacientes tuvieron un resultado de VDRL positivo en su paraclínica, lo que corresponde a un 0,38 % del total de los afiliados en este rango etario. De estos 34 pacientes, 25 correspondieron a sífilis activa, 5 correspondieron a recuerdos inmunológicos, 2 fueron falsos positivos y 2 fueron excluidos (uno por no contar con TPHA realizado, otro por no contar con el registro en la historia clínica del resultado).

Con respecto a las tasas de incidencia anuales de la enfermedad se observó que los mismos tuvieron una tendencia creciente, salvo en 2020. Las mismas pueden observarse en la Tabla 2.

DISCUSIÓN

La sífilis es una enfermedad ampliamente conocida y analizada en la literatura médica. Constituye una infección de transmisión sexual causada por la espiroqueta Gram negativa *Treponema pallidum*. Puede presentar manifestaciones clínicas dermatológicas, neurológicas o cardiovasculares, y posibles complicaciones a largo plazo que lleven a morbilidad severa o muerte.[1,2]

Si bien es una enfermedad con tratamiento curativo conocido y generalmente accesible, no se ha logrado su erradicación a pesar de múltiples esfuerzos tanto a nivel local como internacional. En los últimos años se ha identificado una tendencia creciente de casos en la región de las Américas y el Caribe. Por esta razón, Uruguay, junto a otros países, reafirmó oportunamente su compromiso hacia el control y la eliminación de esta enfermedad sumándose así a la iniciativa (ETMI-PLUS) de OPS/OMS e implementando desde entonces múltiples marcos normativos Guías y Protocolos.[3,4,6]

Durante la búsqueda bibliográfica realizada previo al análisis de este trabajo, no se encontraron estudios que analicen específicamente la epidemiología de esta enfermedad en la población adolescente, lo cual llama la atención dado que los cambios madurativos propios de esta población, pueden hacerla más susceptible a conductas que aumenten el riesgo de adquisición y transmi-

sión de infecciones de transmisión sexual.[7,8] Consideramos que esto suma valor a este trabajo y los resultados obtenidos, y nos obliga a realizar comparaciones con los datos obtenidos de población general y no específicamente con la población adolescente.

La OMS estima que en 2016 se produjeron en todo el mundo 5,6 millones de nuevos casos de sífilis en adolescentes y adultos de 15 a 49 años, con una tasa de incidencia mundial de 1,5 casos por 1000 mujeres y 1,5 casos por 1000 hombres.[3,9] La prevalencia total estimada de 18 millones de casos de sífilis en 2012 se tradujo en una prevalencia mundial del 0,5 % en hombres y mujeres de 15 a 49 años. En nuestro trabajo se encontró una prevalencia de sífilis de un 0,5 % del total de los afiliados adolescentes, siendo por lo tanto similar al reportado en población general por la OMS.

En Uruguay se ha reportado un aumento significativo de los casos de sífilis entre 2018 y 2021, no habiendo publicados aún datos del año 2022. En 2018 se registraron 2.265 casos de sífilis. En 2021 fueron 3.924, según datos oficiales. La tasa de sífilis en 2021 es de 134,73 y 95,79 cada 100.000 en varones y mujeres respectivamente. En 2018 era de 75,96 para varones y 52,69 en mujeres. El mayor aumento se observó en la franja de los 18 a los 29 años, con tasas de 106,59 en hombres y 264,17 para mujeres, aumentando en esta población un 147 %.[4]

En concordancia con estos resultados, en nuestro trabajo logramos demostrar un aumento marcado del número de casos en el transcurso de los últimos 5 años, principalmente a expensas de los datos obtenidos de 2022. Se observó un aumento marcado de las tasas de incidencia de sífilis en el período de tiempo considerado, salvo en el año 2020. Planteamos que la razón para que esta tendencia no se haya mantenido en 2020 es el surgimiento de las medidas de control de la pandemia por COVID 19, que llevó a menos consultas médicas por parte de la población, y por lo tanto menores oportunidades de diagnóstico y *screening*.

Según los resultados obtenidos en nuestro estudio hubo mayor carga de enfermedad en mujeres que en hombres (70 vs. 30 %), lo cual no coincide con lo reportado a nivel país en población general, pero sí son concordantes con lo observado en población joven uruguaya. Planteamos que esta diferencia se debe a que las pacientes mujeres adolescentes tienen mayor contacto con el equipo de salud dada la necesidad de concurrencia para la administración de métodos anticonceptivos y el control del embarazo, que fue uno de los contextos más frecuentes que llevaron al diagnóstico de la sífilis.

Con respecto al uso de métodos anticonceptivos destaca el alto porcentaje de pacientes que no utilizaban ningún método anticonceptivo al momento del diagnóstico, lo cual puede explicarse en parte por la elevada frecuencia de pacientes cursando embarazos (35 % del total de las mujeres adolescentes con sífilis). Dentro de las usuarias de algún método anticonceptivo destaca el mayor uso de métodos de corta acción reversibles o SARCs frente a los métodos de larga acción reversibles o LARCs. Consideramos que esto se deba a la mayor frecuencia de utilización de los SARCs en la población institucional y a que las usuarias de SARCs tienen mayor contacto con el personal de salud por la necesidad de actualizar las órdenes de medicación y por lo tanto, mayores oportunidades de diagnóstico.

A partir del análisis de estos datos nos encontramos planificando acciones de abordaje de esta situación mediante la sensibiliza-

ción del personal de salud, de los docentes referentes y de los adolescentes para el diagnóstico oportuno, correcto tratamiento y seguimiento de la enfermedad. Si bien no contamos con estudios epidemiológicos sobre la sífilis en adolescentes, un estudio de tesis llevado a cabo en la Facultad de Enfermería que analizó el conocimiento de los adolescentes con respecto a la sífilis en Uruguay determina que, si bien conocen la infección, presentan falencias sustantivas con respecto a las características de la misma, su forma de transmisión y prevención, por lo que los esfuerzos dirigidos a mejorar estos aspectos resultan fundamentales. Consideramos que este es el rasgo más importante de este estudio, dado su potencial impacto beneficioso tanto para la asistencia como para el empoderamiento de los adolescentes que se asisten en la institución.

CONCLUSIONES

En este estudio la prevalencia de sífilis en adolescentes de la institución durante el período 2018 a 2022 fue del 0,5 %, y fue una infección que predomina en el sexo femenino. Se objetivaron durante el seguimiento de la enfermedad y respuesta al tratamiento un 18% de reinfecciones, destacando que la falta de seguimiento es alta, de más de un quinto de los pacientes diagnosticados con sífilis. El embarazo constituye uno de los escenarios más frecuentes para el diagnóstico. Existe un importante porcentaje de las pacientes que no utilizan métodos anticonceptivos de barrera en forma regular, lo cual muestra una realidad preocupante para abordar tanto desde el sistema de salud como en la educación y en las políticas públicas.

Este estudio no tiene precedentes recientes en la bibliografía nacional y ha permitido trazar estrategias específicas de abordaje de esta patología en la población adolescente.

Conflicto de intereses

Las autoras declaran no tener conflicto de intereses.

Bibliografía

1. Tudor ME, Al Aboud AM, Leslie SW, Gossman W. Syphilis. StatPearls Publishing; 2023.
2. Ghanem KG, Ram S, Rice PA. The Modern Epidemic of Syphilis. N Engl J Med. 2020 27; 382(9):845-854.
3. Organización Panamericana de la Salud. ETMI PLUS. Marco para la eliminación de la transmisión materno-infantil del VIH, la sífilis, la hepatitis y la enfermedad de Chagas. 2017. Número de documento: OPS/CHA/17-009.
4. Ministerio de Salud Pública de Uruguay (MSP). Sífilis: comunicado a la población. Extraído de: https://www.gub.uy/ministerio-salud-publica/comunicacion/noticias/comunicado-poblacion-sifilis.
5. Canti M, Cazzuli F, Ferreira A, Pérez Vidarte A, Vizcaíno G. Nivel de información que poseen los adolescentes 10 a 19 años sobre Sífilis que concurren al centro de salud Cerro RAP-ASSE de Montevideo, 2011. Tesis de grado, Universidad de la República (Uruguay). Facultad de Enfermería, 2011.
6. Workowski KA, et al. Sexually transmitted infections treatment guidelines. MMWR Recomm Rep 2021;70.
7. Walensky RP et al. MMWR Recomm Rep 2021;70(4):1-187.
8. Organización Panamericana de la Salud. Marco de monitoreo de los servicios relacionados con el VIH y las ITS para grupos de población clave en América Latina y el Caribe [Internet]. 2019 [citado 2020 jun 6];Available fro https://iris.paho.org/bitstream/handle/10665.2/51681/9789275321065_spa.pdf.
9. Organización Mundial de la Salud. Estrategia Mundial del Sector de la Salud contra las Infecciones de Transmisión Sexual 2016-2021: Hacia el Fin de las ITS [Internet]. 2016 [citado 2020 jun 16];Available from: https://apps.who.int/iris/bitstream/handle/10665/250253/WHO-RHR-16.09-spa.pdf?sequence=1.

Climatrof

Promestrieno

Mejora los sintomas urogenitales propios de la postmenopausia

POSOLOGÍA +AMIGABLE

ACCESIBLE

PAUTAS DE DOSIFICACIÓN*

Dosis de inicio: 7 a 20 días 1 comp. vaginal

Dosis mantenimiento: 2 veces por semana

*Siempre respetando criterio médico

Presentaciones:

Climatrof 10 mg x 10 y 20 comprimidos

BENEFICIO Y EFICACIA COMPROBADA

Urufarma

Archivos de Ginecología y Obstetricia. 2024; Volumen 62 número 1: 41–48

Toracocentesis intrauterina de hidrotórax fetal.
Reporte de un Caso Clínico

Intrauterine thoracentesis of fetal hydrothorax. Report of a clinical case

Estefany Carlis Barrios[1], Sofía Brandes Mendoza[2], Roberto Sergio Fresia[3], Jorge Pereyra Peña[4]

Resumen

El hidrotórax fetal (HTF) se define como la presencia de líquido en la cavidad pleural del tórax en cualquier momento de la gestación y de cualquier causa. Se trata de una patología grave con elevada morbimortalidad perinatal.

El HTF puede ser primario o secundario, siendo el primario una patología rara cuya causa más frecuente es el quilotórax congénito.

Se describe el caso clínico de una paciente de 23 años, primigesta, en la que se efectuó diagnóstico de higroma quístico a las 15 semanas. Se realizó ecografía morfoestructural en la que se evidenció un HTF unilateral a izquierda, que comprimía el pulmón casi en su totalidad y desplazaba las cavidades cardiacas a derecha.

A las 22 semanas se realizó toracocentesis intrauterina descomprimiendo el pulmón, logrando su expansión completa y desplazando las cavidades cardiacas a su ubicación habitual. Se envió líquido para estudio citológico y bioquímico, el cual fue compatible con quilotórax. En la misma instancia se realizó amniocentesis para cariotipo fetal, que fue normal. Se realizaron controles ecográficos seriados, no presentando recidivas posteriores.

El embarazo finalizó espontáneamente a las 39 semanas. Se asistió a un parto vaginal sin complicaciones. Se recibió un recién nacido vivo, de sexo masculino, sin malformaciones evidentes, con una buena adaptación respiratoria.

Como conclusión, se destaca la importancia del diagnóstico precoz y el tratamiento intraútero oportuno, sobre todo en casos de instala-

1 Residente de tercer año de Clínica Ginecotológica A. Centro Hospitalario Maldonado.
2 Residente de tercer año de Clínica Ginecotológica A. Centro Hospitalario Maldonado.
3 Ex asistente de la Clínica Ginecotológica A. Jefe del servicio de Ginecologia del Centro Hospitalario Maldonado.
4 Ex asistente de la Clínica Ginecotológica A. Centro Hospitalario Maldonado.

E. Carlis Barrios, https://orcid.org/0009-0005-6977-8456
S. Brandes Mendoza, https://orcid.org/0009-005-1336-0181
R. Sergio Fresia, https://orcid.org/0000-0002-7045-4572
J. Pereyra Peña, https://orcid.org/0009-0005-3078-2140

Autor responsable: E. Carlis, estefanycarlis@gmail.com

Recibido: 13/03/2024 **Aceptado:** 25/03/2024

ISSN 1510–8678 (electrónica)
DOI: http://dx.doi.org/10.54638/62.1.4

Esta revista está bajo una licencia de Creative Commons Reconocimiento 4.0 Internacional.

ción temprana para disminuir la morbimortalidad perinatal.

Palabras clave: Hidrotórax fetal, quilotórax, toracocentesis intrauterina, diagnóstico prenatal.

Abstract

Fetal Hydrothorax (FHT) is defined as the presence of fluid in the pleural cavity of the thorax at any time of pregnancy and from any cause. It is a serious pathology with high perinatal morbidity and mortality.

FHT can be primary or secondary. Primary is a rare pathology, its most frequent cause being congenital chylothorax.

The clinical case of a 23-year-old primiparous patient is described, in which a diagnosis of cystic hygroma was made at 15 weeks. A morphostructural ultrasound was performed, revealing a unilateral left hydrothorax which compressed the lung almost in its entirety and displaced the heart chambers to the right.

At 22 weeks, fetal intrauterine thoracentesis was performed, decompressing the lung, achieving its complete expansion, and displacing the heart chambers to their usual location. Liquid was sent for cytochemical and biochemical study, which was compatible with Chylothorax. At the same time, amniocentesis was performed for a fetal karyotype which was normal. Serial ultrasound controls were performed and there were no subsequent recurrences.

Pregnancy ended spontaneously at 39 weeks. A vaginal delivery was attended without complications. The patient gave birth to a live male infant, with no evident malformations and good respiratory adaptation.

In conclusion, it is clear the importance of early diagnosis and timely intrauterine treatment, especially in cases of early onset to reduce perinatal morbidity and mortality.

Key words: Fetal hydrothorax, chylothorax, intrauterine thoracentesis, prenatal diagnosis.

INTRODUCCIÓN

Se define hidrotórax fetal (HTF) como la acumulación anormal de líquido libre en la cavidad pleural fetal en cualquier momento de la gestación y de cualquier causa. Se puede clasificar en primario o secundario. El HTF primario, o quilotórax, se debe a una anomalía del sistema linfático.[1,2] Es una patología rara y su incidencia es 1 de cada 15.000 embarazos.[3] El HTF secundario se debe a múltiples causas sistémicas o locales definidas. Incluye el hidrops fetal inmune y no inmune.[3]

El diagnóstico de HTF es posible desde el primer trimestre, sin embargo, la mayoría de los casos son detectados en la segunda mitad del embarazo, siendo este momento de fácil diagnóstico por la presencia de contenido anecoico en la cavidad pleural.[1]

La evolución varia desde su resolución espontánea hasta un aumento progresivo, pudiendo desplazar el mediastino, comprimir el corazón y los pulmones e incluso producir hipoplasia pulmonar, llevando en última instancia al hidrops fetal y polihidramnios, con alto riesgo de parto pretérmino y muerte intrauterina o neonatal.[4]

El HTF es una patología grave con una tasa de mortalidad perinatal de 50%, aproximadamente.[1,5] Los casos de peor pronóstico son los asociados a hidrops fetal, lo que destaca la importancia del diagnóstico prenatal y el manejo oportuno de estos casos. No existe consenso en la bibliografía en relación con el manejo óptimo de esta patología. Se consideran dentro de las opciones terapéuticas,la observación ecográfica periódica y la terapia fetal intraútero mediante toracocentesis, inserción de una derivación

pleuroamniótica o pleurodesis. Estos procedimientos han permitido una mejoría considerable en la supervivencia perinatal.[1]

A partir de un caso clínico de HTF se describe el proceso diagnóstico de una forma de presentación precoz, su evolución y resolución terapéutica, así como el resultado neonatal.

PRESENTACIÓN DEL CASO

Paciente de 23 años, primigesta. Grupo sanguíneo 0 Rh positivo. Con antecedentes personales de consumo de marihuana ocasional, sin antecedentes familiares de interés.

Embarazo buscado, de captación temprana a las 7 semanas, mal controlado en calidad, no se realizó translucencia nucal ni *screening* combinado del primer trimestre.

Concurre a primer control ecográfico en hospital de Maldonado Elbio Rivero donde se evidencia gravidez de 15 semanas con un pliegue de nuca de 6,1 mm, tabicado con aspecto de higroma quístico, no observándose otras alteraciones morfológicas.

Es captada en policlínica de alto riesgo obstétrico, donde se realiza seguimiento.

Se solicita ecografía morfoestructural que informa gravidez de 20 semanas donde se destaca a nivel de cráneo, pliegue de nuca de 6,3 mm y a nivel de tórax, hidrotórax a izquierda que comprime el pulmón izquierdo y desplaza el área cardíaca a derecha (figura 1). Líquido amniótico normal. No se observan alteraciones anatómicas en otras estructuras exploradas. No presenta elementos sugestivos de infección connatal.

Se solicitó paraclínica infecciosa de la cual se obtienen los siguientes resultados: Toxoplasmosis IgM negativo - IgG negativo, citomegalovirus IgM negativo - IgG reactivo, parvovirus IgM negativo - IgG negativo, rubéola negativo, VHS negativo, HIV no reactivo, hepatitis B negativo y VDRL no reactivo.

Figura 1.

Hidrotórax a izquierda. Se puede observar pulmón izquierdo comprimido y área cardiaca desplazada a derecha

En el segundo trimestre se diagnosticó diabetes gestacional por una glicemia en ayunas de 0,93 g/L. Realizó tratamiento con dieta con controles glucémicos en rango, TSH normal, HbA1c 4,7%.

Se solicitó ecocardiograma fetal que informó: normal para la edad gestacional. Flujos estudiados normales.

Se realizó Doppler de arteria cerebral media descartándose anemia fetal.

Dada la presencia de HTF se planteó a la paciente la posibilidad de realizar una toracocentesis diagnóstica y terapéutica, en la misma instancia una amniocentesis para cariotipo fetal. Se explicaron posibles riesgos y beneficios, paciente y pareja comprendieron y firmaron consentimiento informado.

Se realizó el procedimiento a las 22 semanas de gestación, abordando primero la cavidad amniótica, extrayéndose 20 cc de líquido citrino para estudio de cariotipo fetal. Posteriormente, se puncionó pared lateral izquierda del tórax fetal (figura 2), extrayén-

dose 9 cc de líquido citrino-amarillento, que se envió para estudio citológico y bioquímico. Inmediatamente, se constató la reexpansión pulmonar casi completa, persistiendo una fina lámina de líquido, desplazándose las cavidades cardiacas a su ubicación habitual (figura 3).

Figura 2.

Toracocentesis (flecha). Se observa Spinocan introduciéndose en cavidad pleural.

Figura 3.

Pulmones expandidos y cavidades cardíacas en su ubicación habitual.

Procedimiento sin complicaciones y bien tolerado. Se constató al final del mismo una frecuencia cardiaca fetal normal. No se evidenció sangrados en sitios de punción.

El análisis del líquido pleural mostró resultados compatibles con líquido quiloso como se muestra en la tabla 1. El recuento de células en el líquido pleural reveló 98% de mononucleares, no pudiendo distinguir entre linfocitos y monocitos por dificultades técnicas.

Tabla 1.

Informe citoquímico de líquido de toracocentesis

Volumen	9 cc
Color	Límpido-amarillento
Análisis Químico	Glucosa 0,95 g/L
	LDH 103 U/L
	Proteínas 22,3 g/L
Análisis Citológico	Leucocitos 1045/mm^3 *
	Eritrocitos conservados 98%
	Eritrocitos crenados 2%

Informe citológico y bioquímico del líquido de toracocentesis. * **Comentario:** 98% mononucleares (linfocitos y monocitos) 2% polimorfonucleares.

El cariotipo fetal fue informado como normal, 46 XY.

A las 72 horas de la toracocentesis se realizó control ecográfico, constatándose a nivel de tórax una fina lámina de líquido a izquierda con pulmón expandido y corazón con 4 cámaras que impresionaba normal.

En control a las 23 semanas y 2 días no se observó hidrotórax.

Se realizó seguimiento ecográfico semanal, constatando un índice de líquido amniótico en límite superior de la normalidad desde las 26 semanas, no evidenciando recurrencia de hidrotórax hasta la finalización de la gestación.

La paciente ingresa a la Maternidad del Hospital de Maldonado, a las 39 semanas de

gestación con diagnóstico de rotura prematura de membranas, describiéndose el líquido amniótico como claro. Evolucionando a trabajo de parto, asistiéndose un parto vaginal sin complicaciones, recepcionándose a un recién nacido de sexo masculino de 3000 g, con una talla de 48 cm, un perímetro craneano de 33,5 cm y test de APGAR al nacer de 9/9.

Dada buena evolución neonatal pasa a alojamiento conjunto, no requiriendo soporte ventilatorio, alimentado con pecho directo exclusivo y sin dificultades en la lactancia. Controles clínicos y ecográficos con parámetros normales; ecografía transfontanelar, ecografía torácica y abdominal sin alteraciones.

Se otorga alta a las 48 h de nacido, con controles neonatales semanales hasta el mes de vida normales.

El seguimiento hasta los 2 años de vida mostró una evolución favorable.

DISCUSIÓN

El HTF es definido como la acumulación anormal de líquido en la cavidad pleural, que puede ser transitoria o llevar a la muerte fetal o neonatal. En cuanto a la etiología puede ser primario (quilotórax) habitualmente aislado y unilateral; o secundario. Este último puede ser puede ser debido a una amplia variedad de causas maternas y fetales; pudiendo ser secundario a anomalías estructurales, cromosómicas (Trisomía 21, síndrome de Turner, sindrome de Noonan), hematológicas, metabólicas, infecciosas, neoplásicas y malformaciones de la placenta y cordón umbilical. Suele ser bilateral y puede estar asociado a hidrops fetal inmune y no inmune.[4,6]

El HTF diagnosticado prenatalmente tiene un peor pronóstico, con una mortalidad de hasta 53%, en comparación con la del quilotórax diagnosticado en el recién nacido que tiene una mortalidad del 15%.[3,7]

El HTF unilateral, sin elementos de compresión como ser la desviación del mediastino o eversión diafragmática, se asocia con una supervivencia del 100%. A diferencia del HTF bilateral que presenta una tasa de supervivencia del 52%.[3]

Suele ser más frecuente en varones y presentarse de forma unilateral como el caso expuesto.[1]

La resolución espontánea del HTF ocurre en aproximadamente el 5% al 22% de los casos.[8]

El HTF puede ocasionar compresión cardíaca y obstrucción a nivel del retorno venoso, generando un bajo gasto cardiaco, produciendo en última instancia hidrops fetal. La compresión mantenida del esófago produce polihidramnios.

Es importante destacar que incluso en ausencia de hidrops, los derrames pleurales grandes pueden causar hipoplasia pulmonar por compresión. Mayor será el grado del mismo cuanto más temprano en la gestación se desarrolle un derrame pleural compresivo y mantenido.[3,8] La causa más frecuente de muerte neonatal en estos pacientes es la insuficiencia respiratoria por hipoplasia pulmonar.[8]

Entre las 17 y 27 semanas del desarrollo embriológico pulmonar se produce la etapa canalicular, en la que los bronquiolos terminales se dividen para formar los bronquios respiratorios y ductus alveolares en forma de sacos, los que constituyen las estructuras acinares y hacia las 24 semanas se comienza a producir el surfactante.[12] Lo que explica la importancia de la detección temprana del derrame pleural, para poder realizar tratamiento y permitir un correcto desarrollo pul-

monar. Siendo este el principal motivo por el que se planteó una conducta activa en el caso expuesto.

Para poder diferenciar entre las causas primarias y secundarias es fundamental el aporte de la paraclínica.

La ecografía obstétrica nos permite valorar la anatomía fetal y la fisiología de los diferentes órganos, aparatos y sistemas fetales; además de realizar diagnóstico de hidrotórax, evaluar la magnitud y severidad del mismo y descartar alteraciones congénitas torácicas o extratorácicas.

El ecocardiograma descarta anomalías cardíacas incluyendo arritmias causantes de HTF.

Para valorar anemia fetal se solicita: grupo sanguíneo materno, test de Coombs indirecto y ecografía Doppler fetal para medir la velocidad pico flujo en la arteria cerebral media.

Se deben descartar causas infecciosas congénitas mediante la solicitud de serologías para adenovirus, parvovirus B19, herpes simple y TORCH (toxoplasmosis, rubéola, citomegalovirus, sífilis).

El cariotipo fetal se puede realizar mediante amniocentesis, biopsia corial o cordocentesis, dependiendo de la edad gestacional, en este caso se realizó mediante amniocentesis obteniendo un resultado de cariotipo normal.

Mediante la toracocentesis se puede obtener líquido pleural para estudio citológico, el cual puede orientarnos a la etiología, ya que de presentar una proporción mayor del 80% de linfocitos es diagnóstico de quilotórax. El caso analizado se comportó como la bibliografía existente.

Hay varias opciones en el tratamiento del HTF aislado; estas dependen de la edad gestacional, severidad del derrame, evidencia de progresión y la presencia o ausencia de hidrops, polihidramnios o desviación mediastínica. [8]

Estas son: el manejo conservador, la toracocentesis, la derivación toracoamniótica y la pleurodesis.[1]

El tratamiento tiene como objetivo la prevención o resolución del hidrops, hipoplasia pulmonar, polihidramnios y de esta manera evitar el óbito, el parto pretérmino y la muerte neonatal.

La toracocentesis es un procedimiento que permite drenar los derrames pleurales de forma aguda, mejora la sobrevida del feto cuando se realiza anteparto en 50-65% en los casos de hidrotórax compresivos severos, al disminuir la necesidad de utilizar ventilación mecánica y colocación de tubo de drenaje.[6]

La derivación toracoamniótica proporciona una descompresión continua del tórax fetal, lo que permite la expansión pulmonar.[8]

Este procedimiento puede presentar las siguientes complicaciones: migración del catéter al espacio pleural, a la cavidad amniótica y a la cavidad peritoneal materna, en ocasiones puede obstruirse, en 10-20% de los casos hay que repetir el procedimiento.[9] Otras complicaciones descritas poco frecuentes son las hemorragias por laceración de arteria intercostal y torsión umbilical.[3,8]

Se ha informado pleurodesis fetal con administración intrapleural de OK-432, un esclerosante derivado de una cepa de baja virulencia de *Streptococcus pyogenes*, que induce una fuerte actividad celular y de citoquinas, con una respuesta inflamatoria mediada, causando adherencia entre pleura visceral y parietal.[13]

En cuanto a la vía de interrupción de la gestación se plantea que la presencia de HTF no influye en la vía del parto y que el parto

por cesárea debe ser reservado para indicaciones obstétricas.[8]

En este caso se sospecha el diagnóstico de quilotórax dado el hallazgo inicial de higroma quístico, definido como un tumor del sistema linfático de origen embrionario, producido por la obstrucción del drenaje de los sacos linfáticos. Que en la evolución agrega un hidrotórax unilateral a izquierda, sin evidencias de anomalías fetales estructurales, con un cariotipo normal, descartados factores inmunológicos, procesos infecciosos y por frecuencia.

Este hidrotórax se diagnosticó tempranamente a las 20 semanas. Presentaba elementos de compresión de las estructuras torácicas como desviación del mediastino y corazón por lo que decimos es severo; no asociaba polihidramnios.

Se optó por realizar terapia fetal mediante toracocentesis a las 22 semanas, lo que permitió la descompresión del pulmón fetal, permitiendo un normal desarrollo, evitando la hipoplasia pulmonar y de esta manera mejorando la función respiratoria postnatal. Siendo estos parte de los objetivos del tratamiento descritos por Weber y Philipson.[5, 10]

En controles ecográficos posteriores, no se constató reacumulación del líquido pleural, a diferencia de lo que ocurre en más de 75% de los casos después de una toracocentesis.[2,11]

El embarazo finalizó espontáneamente a las 39 semanas por parto vaginal dado que no presentaba contraindicaciones obstétricas para esta vía. Obteniendo un recién nacido sano, sin insuficiencia respiratoria y que no requirió soporte ventilatorio. Presentando una buena evolución neonatal.

CONCLUSIONES

El hidrotórax fetal primario es una entidad poco frecuente con importantes implicancias en la morbimortalidad perinatal. Es fundamental el diagnóstico prenatal y el abordaje multidisciplinario, para así poder efectuar una intervención terapéutica intrauterina oportuna, sobre todo en casos de instalación temprana como el expuesto.

Cabe destacar que tanto para el diagnóstico como para el tratamiento de este caso no fueron necesarios grandes recursos materiales, lo que permite ofrecer a los pacientes una alternativa terapéutica accesible que mejore el pronóstico de sus recién nacidos.

Con el caso expuesto se pudo reafirmar que cuando se realiza el diagnóstico intraútero de una anomalía grave, el manejo en la etapa prenatal permite mejores resultados perinatales.

Conflicto de intereses

Los autores declaran no tener conflicto de intereses.

Bibliografía

1. Cafici D, Sepúlveda W. Ultrasonografía en obstetricia y diagnóstico prenatal. 2a ed. Ciudad Autónoma de Buenos Aires: Journal, 2019; 536-9.
2. Aubard Y, Derouineau I, Aubard V, et al. Primary fetal hydrothorax: A literature review and proposed antenatal clinical strategy. Fetal Diagn Ther. 1998 Nov-Dec;13(6):325-33
3. Longaker MT, Laberge JM, Dansereau J, et al. Primary fetal hydrothorax: natural history and management. J Pediatr Surg. 1989; 24: 573–6.
4. Nicolaides KH, Azar GB. Thoraco-amniotic shunting. Fetal Diagn Ther. 1990;5(3-4):153-64.
5. Weber AM, Philipson EH. Fetal pleural effusion: a review and meta-analysis for prognostic indicators. Obstet Gynecol. 1992 Feb;79(2):281-6.
6. Díaz M, Díaz L, Meléndez M, et al. Hidrotórax fetal primario: manejo antenatal. Salus. 2015 Ago; 19(2): 37-43.
7. Klam S, Bigras J, Hudon L; Predicción de resultados en hidrotórax fetal primario. Fetal Diag Ther. 2005 Oct; 20 (5): 366–370
8. Bianchi DW, Crombleholme TM, D'Alton ME, et al. eds. ***Fetology: Diagnosis and Management of the Fetal Patient, 2nd ed***. USA: McGraw-Hill, 2010; 292-300.
9. Fresneda M, Gómez Luisa, Molina F, et al, Hidrotórax fetal primario: experiencia propia y revisión de la literatura. Rev Asociación Española de Diagnóstico Prenatal. Elsevier España, oct.-dic. 2012; 23(4):167-73

10. Picone O, Benachi A, Mandelbrot L, et al Thoracoamniotic shunting for fetal pleural effusions with hydrops. Am J Obstet Gynecol. 2004 Dec;191(6):2047-50.
11. Albinagorta-Olórtegui R, Toracocentesis intrauterina de quilotórax congénito: reporte de un caso. Revista Peruana de Ginecología y Obstetricia [Internet]. 2011;57(2):117-119
12. Iñiguez F, Sánchez I. Desarrollo Pulmonar. Neumol. Pediátr. 2008 ; 3(2): 148-155.
13. Kilby MD, Johnson A, Oepkes D, editors. Fetal Therapy. In: Fetal Therapy: Scientific Basis and Critical Appraisal of Clinical Benefits. Cambridge: Cambridge University Press; 2020. p. i–ii.

Lenzetto®

1,53 mg Estradiol

Nuevo e innovador pulverizador transdérmico para la Terapia Hormonal en la Menopausia

Vía de administración transdérmica

Precisión de la dosis individualizada

Diseño único en pulverizador

Se seca en menos de 2 minutos

Tras la aplicación del fármaco el área se puede lavar después de 1 hora

Aplicación localizada invisible

La aplicación del fármaco deja un área limpia y seca

LEN 062019 GR-MP_URUGUAY

GEDEON RICHTER

La salud es nuestra misión

LABORATORIO TRESUL

Calidad europea al alcance de sus manos

Laboratorio Tresul S.A.

Av. Centenario 2989 | TeleFax: 2487 4108 - 2486 3683 - 2486 3747 | tresul@adinet.com.uy | www.tresul.com

CASO CLÍNICO

Archivos de Ginecología y Obstetricia. 2024; Volumen 62 número 1: 51–60

Disgerminoma en paciente portadora de disgenesia gonadal XY

Dysgerminoma in a Patient with XY Gonadal Dysgenesis

C. Quevedo[1], N. Stecker[2], P. Millan[3], M. Antía M[4]

Asistencial Médica de Maldonado (AMDM)

Resumen

Introducción: Los disgerminomas gonadales son tumores poco frecuentes, derivados de las células germinales. En este artículo presentamos el caso clínico de una adolescente portadora de una síndrome de Swyer en la que se realizó diagnóstico de un disgerminoma.

Caso clínico: Paciente de 16 años que consulta por amenorrea primaria, en cuya paraclínica se destaca la presencia de un hipogonadismo hipergonadotrófico con cariotipo 46XY y estructuras mullerianas presentes en la ecografía. Se plantea diagnóstico de síndrome de Swyer. Se realiza salpigectomía y gonadectomía bilateral. En el estudio anatomopatológico se informa un gonadoblastoma bilateral intragonadal con áreas de disgerminoma. Se planteó conducta vigilante con seguimiento clínico, imagenológico y paraclínico.

Discusión: el síndrome de Swyer es una entidad infrecuente que se caracteriza por la presencia de una amenorrea primaria en pacientes con talla normal o alta y sin desarrollo de caracteres sexuales secundarios con un hipogonadismo hipergonadotrófico y un cariotipo 46 XY en su forma clásica. Las pacientes portadoras de este síndrome presentan un riesgo aumentado de tumores de células germinales, siendo el gonadoblastoma y el disgerminoma los más frecuentes, razón por la cual está indicada la resección de las cintillas ováricas luego del diagnóstico. Los tumores de células germinales son los tumores ováricos malignos más frecuentes en la población infanto-juvenil. La cirugía preservadora de la fertilidad (preservando el útero y al menos parte de uno de los ovarios

1. Médica Ginecóloga Especialista en Ginecología Infanto-Juvenil
2. Médica Especialista en Endocrinología y Metabolismo
3. Médico Especialista en Oncología
4. Jefe de Servicio de Ginecología de AMDM .

Quevedo C, https://orcid.org/0009-0005-5834-103X
Stecker N, https://orcid.org/0009-0006-5049-3538
Millan P, https://orcid.org/0009-0004-0146-8251
Antía M, https://orcid.org/0009-0005-1642-8030

Autor responsable: Quevedo C, cquevedocarneiro@gmail.com

Recibido: 18/01/2024 **Aceptado:** 25/02/2024

ISSN 1510–8678 (electrónica)
DOI: http://dx.doi.org/10.54638/62.1.5

Esta revista está bajo una licencia de Creative Commons Reconocimiento 4.0 Internacional.

si no se trata de una disgenesia gonadal) es, en líneas generales, la técnica quirúrgica de elección en estos casos, con eventual quimioterapia adyuvante y seguimiento.

Conclusiones: el disgerminoma gonadal es un tumor raro que afecta con más frecuencia a pacientes jóvenes y a portadoras de una disgenesia gonadal, como en el caso que presentamos en este artículo. Requiere un abordaje multidisciplinario, idealmente en centros especializados en patología Onco-Ginecológica y de la población Infanto-Juvenil. En la mayoría de los casos podemos realizar tratamientos con cirugía conservadora, con o sin quimioterapia, consiguiendo muy buenos resultados.

Palabras clave: desórdenes del desarrollo sexual, disgenesia gonadal pura, síndrome de Swyer, gonadoblastoma, disgerminoma, gonadectomía, cirugía preservadora de la fertilidad, adolescencia.

Abstract

Introduction: Gonadal dysgerminomas are rare tumors derived from germ cells. In this article we present the clinical case of a teenage girl with Swyer syndrome in whom a diagnosis of dysgerminoma was made.

Clinical case: 16-year-old patient who consults for primary amenorrhea, whose paraclinical presentation highlights the presence of hypergonadotrophic hypogonadism with 46XY karyotype and Müllerian structures present on ultrasound. A diagnosis of Swyer syndrome is proposed. Salpigectomy and bilateral gonadectomy were performed. The pathological study reported a bilateral intragonadal gonadoblastoma with areas of dysgerminoma. Vigilant behavior was proposed with clinical, imaging and paraclinical follow-up..

Discussion: Swyer syndrome is a rare entity characterized by the presence of primary amenorrhea in patients with normal or tall stature and without development of secondary sexual characteristics with hypergonadotrophic hypogonadism and a 46 XY karyotype in its classic form. Patients with this syndrome have an increased risk of germ cell tumors, with gonadoblastoma and dysgerminoma being the most frequent, which is why resection of the ovarian tracts is indicated after diagnosis. Germ cell tumors are the most common malignant ovarian tumors in the child and adolescent population. Fertility-preserving surgery (preserving the uterus and at least part of one of the ovaries if it is not gonadal dysgenesis) is, in general terms, the surgical technique of choice in these cases, with eventual adjuvant chemotherapy and follow-up..

Conclusions: Gonadal dysgerminoma is a rare tumor that most frequently affects young patients and those with gonadal dysgenesis, as in the case we present in this article. It requires a multidisciplinary approach, ideally in centers specialized in Onco-Gynecological pathology and the Child and Adolescent population. In most cases we can perform treatments with conservative surgery, with or without chemotherapy, achieving very good results..

Key words: disorders of sexual development, pure gonadal dysgenesis, swyer syndrome, gonadoblastoma, dysgerminoma, gonadectomy, fertility-preserving surgery, adolescence.

INTRODUCCIÓN

Los disgerminomas son tumores poco frecuentes, derivados de las células germinales que afectan generalmente a pacientes jóvenes, muchas veces adolescentes. Constituyen 3 a 5% de los tumores malignos de ovario. La mayoría son unilaterales, aunque hasta en un 10 a 12% pueden ser bilaterales. Es más frecuente su hallazgo en presencia de disgenesias gonadales.

Si bien el tratamiento de estos tumores debe ser individualizado, se plantea que el mismo se basa en cirugía y eventual quimioterapia, obteniendo buenos resultados en estadíos precoces. La cirugía conservadora de la fertilidad es el tratamiento de elección en estos casos siempre que sea posible. [1,2]

Dado lo infrecuente de su diagnóstico y la afectación de población joven, resulta de fundamental importancia realizar un manejo de los mismos en un centro especializado en ginecología oncológica y en el manejo de la población joven y adolescente. [3]

En este artículo se presenta el caso clínico raro de una paciente adolescente, portadora de una disgenesia gonadal 46 XY, en la que se realiza un diagnóstico de gonadoblastoma bilateral intragonadal con disgerminoma. Se relatan los pasos diagnósticos de ambas entidades así como el manejo de las mismas, en este caso tomando en cuenta sus particularidades.

CASO CLÍNICO

Paciente de 16 años concurre a consulta de Ginecología Adolescente, acompañada por su madre, por amenorrea primaria.

Refiere ausencia de telarca. Pubarca hace 2 años, aproximadamente. De sus antecedentes se destaca:

- Familiares: madre menarca a los 15 años. Talla 1,73 mt. Padre HTA, talla 1,73 mt. Hermano talla 1,85 mt.
- Personales: ninguno a destacar. Producto de segunda gestación, parto vaginal, termino, normopeso, sin complicaciones perinatales. Adecuado crecimiento y desarrollo en la infancia. CEV completo, vacunación HPV +.
- Gineco-obstétricos: nuligesta. Nunca menarca. No pareja. No inicio de relaciones sexuales. Refiere orientación sexual heterosexual.
- Socioeconómicos: vive con sus padres y hermano. Necesidades básicas satisfechas. Escolarizada, buen rendimiento escolar y relacionamiento con sus pares. Niega situaciones de violencia.

Al examen físico se constata una talla de 1,67 cm, peso 70 kg, IMC 24,5. No hirsutismo. Mamas con un desarrollo Tanner 1. Vello axilar presente escaso. Abdomen blando, depresible e indoloro, sin tumoraciones ni visceromegalias. Genital: vello púbico Tanner 4. Genitales externos de aspecto normal. No se realiza examen genital profundo.

De los estudios paraclínicos se destaca:

- Perfil hormonal que informa un hipogonadismo hipergonadotrófico: FSH 125,73 UI/mL (VR: 3,5-12,5), LH 56,54 UI/mL (VR: 1,9-12,5), Estradiol 26 pg/mL (VR: 19,5-144,2), Prolactina 7,79 ng/mL (VR: 5-35), TSH 4,3 uUI/mL (VR: 0,51-4,3).
- Ecografía ginecológica que informa útero en AVF, de contornos regulares y ecogenicidad homogénea, de 46x23x29 mm. Endometrio 4 mm. Ovarios no se visualizan, sin tumoraciones a su nivel. No líquido en Douglas.
- Cariotipo 46XY.
- Resonancia nuclear magnética de abdomen y pelvis informa útero didelfo, de tamaño y señal habitual. No se identifican ovarios. Trompas de morfología normal. No se visualizan adenomegalias abdóminopélvicas, ni líquido de ascitis. Sin otras alteraciones. (Imágenes 1 y 2)
- Marcadores tumorales germinales y epiteliales normales.

Imágenes 1 y 2.

RNM de abdomen y pelvis donde se visualiza presencia de estructuras mullerianas.

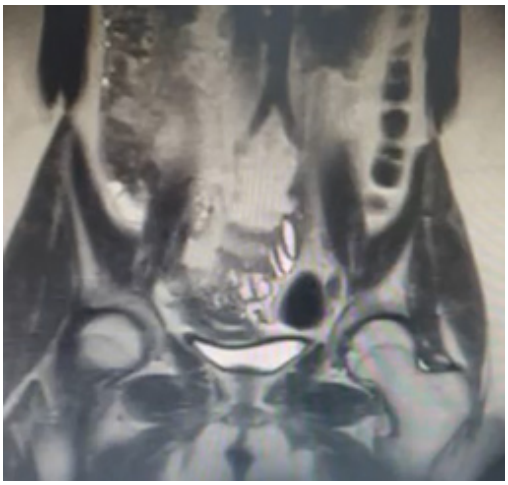

Se plantea con estos resultados el diagnóstico de disgenesia gonadal pura 46XY o síndrome de Swyer. Se inicia tratamiento con estrógenos a bajas dosis (valerato de estradiol 0,25 mg diarios), calcio y vitamina D. Se realizan interconsultas con endocrinólogo y equipo de Salud Mental. Se plantea la necesidad de realizar gonadectomía bilateral.

En la evolución, una vez valorada por equipo de Salud Mental y obtenido el consentimiento informado de la paciente, se realiza salpingectomía con gonadectomía bilateral por vía laparoscópica con lavado peritoneal y toma de biopsias peritoneales, sin complicaciones.

Se constata durante el procedimiento la presencia de útero didelfo y cintillas gonadales de características normales. Se envía material a anatomía patológica en diferido. Inspección del resto de la cavidad normal. Dada buena evolución postoperatoria se otorga el alta a domicilio a las 24 horas.

Se recibe al mes el resultado de anatomía patológica diferida que informa: gónadas derecha e izquierda hipoplásicas "*streak*" ocupadas en totalidad por numerosas formaciones ovaladas de diferentes tamaños, conformadas por células gonadales primitivas heterogéneas y células pequeñas de cordón sexual que forman empalizada periférica en los nidos; el estroma adyacente es fibroso, acelular. En sectores se observa invasión del componente germinal en el estroma. La cápsula del órgano está respetada en ambos. No se evidencia infiltración vascular o linfática. Hallazgos compatibles con gonadoblastoma bilateral intragonadal con áreas de disgerminoma. Trompas uterinas sin alteraciones a destacar. Lavado peritoneal con mesotelio reactivo, sin evidencia de malignidad. Biopsias peritoneales sin evidencia de malignidad (ver imágenes 3, 4 y 5).

Imágenes 3, 4 y 5.
Estudio anatomopatológico de la pieza enviada con hallazgos compatibles con gonadoblastoma bilateral intragonadal con áreas compatibles con disgerminoma a confirmar por técnica IHQ.

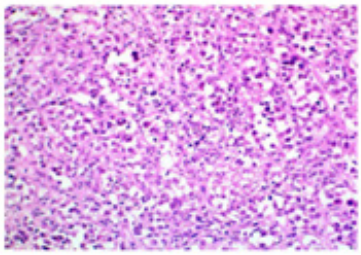
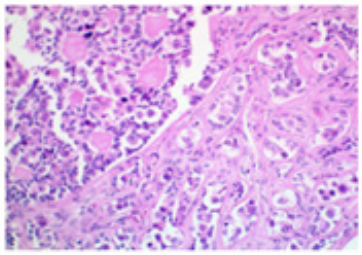
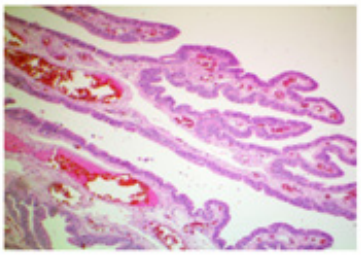

Se complementa este informe con estudio inmunohistoquímico (IHQ), el cual es acorde al diagnóstico de gonadoblastoma bilateral intragonadal con áreas de disgerminoma (ver imágenes 6 y 7).

Imágenes 6 y 7.
Técnica IHQ de la pieza que confirma la presencia de un gonadoblastoma bilateral con áreas de disgerminoma.

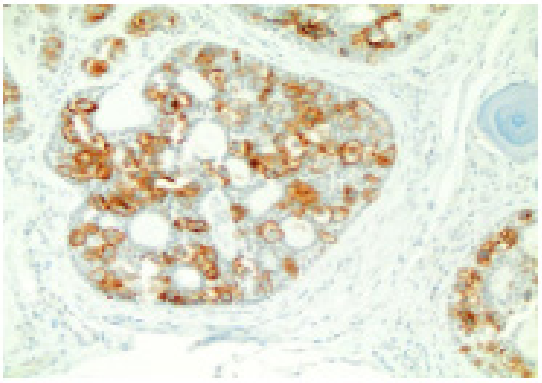
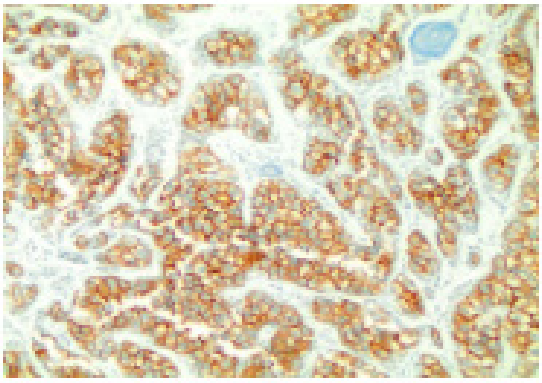

Se plantea diagnóstico de tumor de células germinales (gonadoblastoma bilateral intragonadal con disgerminoma) en una paciente portadora de una disgenesia gonadal XY, en estadio IB de la FIGO.

Se realiza interconsulta con oncología que plantea en Comité de Tumores conducta expectante con seguimiento mensual con ecografía y marcadores tumorales. Actualmente paciente en control seriado clínico, imagenológico y paraclínico normal desde hace 4 meses. Continúa en seguimiento conjunto con endocrinología donde se ajusta paulatinamente dosis de estrógenos para inducción puberal (actualmente utiliza 1,5 mg de valerato de estradiol diarios) con buena tolerancia. Se agrega tratamiento con gestágenos por presentar episodios de genitorragia durante el tratamiento. Al examen físico presenta talla 1,70 m, peso 76 kg. Mamas tanner 3 con lipomastia bilateral, vello púbico Tanner 4. Ecografía ginecológica informa útero didelfo de 82x37x64 mm, con línea endometrial de 6,4 mm a izquierda y 6,2 mm a derecha. Sin tumoraciones en territorio anexial.

Sin líquido en Douglas. Marcadores tumorales germinales normales.

DISCUSIÓN

El síndrome de Swyer fue descripto en 1955 por el médico del mismo nombre, y es secundario a la presencia de gónadas disgenéticas. Es también conocido como disgenesia gonadal pura o completa, y se estima que tiene una incidencia de 1 en 80.000 a 100.000 nacidos vivos. Forma parte de los desórdenes del desarrollo sexual (DDS) 46 XY y más específicamente de aquellos secundarios a desórdenes del desarrollo testicular junto a la disgenesia parcial, la regresión gonadal y al DDS ovotesticular. [4]

El desarrollo de un testículo o un ovario a partir de gónadas primordiales es dirigido por complejas redes moleculares específicas de expresión, dosaje e interacción génica. Durante el desarrollo normal, la expresión de la región determinante Y (SRY) del cromosoma Y inicia una cascada genética responsable de la diferenciación de la gónada indiferenciada en un testículo. Este desarrollo testicular lleva a la secreción de hormona antimülleriana desde las células de Sértoli, responsable de la regresión de los ductos de Müller. La testosterona secretada por las células de Leydig promueve la diferenciación de los conductos de Wolff hacia las vesículas seminales, los vasos deferentes, y el epidídimo. En ausencia del cromosoma Y, los testículos no se desarrollan y la gónada indiferenciada da lugar a un ovario. Las estructuras müllerianas persisten y se desarrollan en las trompas de Falopio, el útero y los dos tercios superiores de la vagina, mientras la ausencia de testosterona lleva a la regresión de las estructuras wolffianas. Si el recorrido genético del desarrollo gonadal es deficiente, ocurren los DDS, como en el caso del síndrome de Swyer. [4]

Hasta la fecha numerosos genes se han visto involucrados en los DDS 46XY, incluyendo: ARX, ATRX, CBX2, DHH, DMRT1, GATA4, MAMLD1, MAP3K1, NR0B1, NR5A1, SOX 9, SRY, WNT4, WT1, y WWOX. [4]

Individuos con el síndrome de Swyer presentan un fenotipo femenino. El diagnóstico se realiza generalmente en la adolescencia frente a una amenorrea primaria sin desarrollo de caracteres sexuales secundarios. Diagnósticos más tempranos son raros, y solo se reportaban en aquellos casos en los que se realizaba un cariotipo por otras razones como en la valoración prenatal de aneuploidías o en el contexto de un screening familiar luego del diagnóstico de un miembro de la familia. La amplia mayoría de los individuos con síndrome de Swyer, sin embargo, no tienen historia familiar, presente en solamente el 4% de los casos. Actualmente, el diagnóstico precoz puede lograrse en forma más frecuente por la mayor utilización en población general de estudios de ADN fetal en sangre materna. [4,5]

La amenorrea en las pacientes con síndrome de Swyer se presenta en ausencia de telarca, dado que las gónadas no tienen potencial de secreción hormonal.

Una característica del síndrome de Swyer, y que generalmente diferencia a estas pacientes es la mayor altura. Este incremento en la altura puede ser secundario a la presencia de cromosoma Y y/o al cierre tardío de los cartílagos de crecimiento, si bien no se han encontrado correlaciones en la literatura entre la edad de la inducción del desarrollo puberal y la altura final. [4]

Los exámenes de laboratorio incluyen:

- Perfil hormonal: FSH, LH y Estradiol: se observa un hipogonadismo hipergonado-

trófico, con gonadotrofinas elevadas y estradiol desendido. TSH, T3 y T4. Prolactina. Podrían solicitarse niveles de andrógenos como androstenediona y testosterona, teniendo en cuenta que los niveles de andrógenos ováricos se encuentran generalmente disminuidos en los casos de Swyer. Perfil hormonal urinario solamente está indicado en los casos de sospecha de alteración de la biosíntesis de andrógenos o cortisol. Puede ser útil para descartar la deficiencia de 5-alfa-reductasa, pero esta condición raramente puede sospecharse en casos de Sd. de Swyer, ya que sus manifestaciones clínicas son distintas.

- HAM e inhibina pueden solicitarse en caso de dudas sobre el estatus gonadal pero generalmente no aportan al diagnóstico en estas situaciones. Sus valores en esta patología se encuentran generalmente disminuidos.
- Cariotipo: debe solicitarse rutinariamente en aquellas personas que se presenten con un hipogonadismo hipergonadotrófico. La presencia de una fórmula cromosómica 46XY es el hallazgo más frecuente en los síndromes de Swyer. Mucho más raro, puede observarse un *overlap* entre 46XY no mosaicos y el muy infrecuente mosaico 46XX/46XY (generalmente, mantienen mayor función gonadal y presentan algún grado de virilización). En forma similar, el mosaicismo 45X0/46XY se presenta, generalmente, con rasgos turnerianos y algún grado de virilización.
- Marcadores tumorales germinales: AFP, Beta HCG, LDH y fosfatasa alcalina placentaria. Su solicitud debe considerarse siempre luego del diagnóstico de disgenesia gonadal. Si bien estas determinaciones generalmente se retrasan hasta el hallazgo de una masa tumoral, existe un lugar para la determinación del estatus de estos marcadores previo a la cirugía.
- La secuenciación de los diferentes genes involucrados en la etiología de este proceso no está ampliamente disponible, y su utilidad aún no está determinada. La única excepción es la alteración NR5A1 ya que el patrón de herencia es impredecible, por lo que sería útil contar con este dato para consejería genética. Sin embargo, esta mutación es rara en pacientes con disgenesia gonadal sin historia familiar, por lo que la búsqueda rutinaria de esta alteración tiene beneficios indeterminados. [4,5]

Con respecto a la imagenología, la ecografía transabdominal o transvaginal es el examen de primera línea en estos casos. La RNM se reserva para casos en que la ecografía no es concluyente en la visualización y caracterización de las estructuras müllerianas y existen alteraciones del aparato urinario asociadas. La visualización de cintillas gonadales intraabdominales con estructuras müllerianas presentes es el hallazgo esperado en los casos de Swyer. La visualización de estructuras müllerianas en una paciente no estrogenizada puede ser muy dificultosa, principalmente si se lleva a cabo por personas no entrenadas o sin experiencia en imagenología ginecológica infanto-juvenil, lo cual puede llevar a un sobrediagnóstico de la extremadamente rara combinación de cintillas gonadales y ausencia de estructuras müllerianas. En estos casos podría ser útil una revaloración a los 6 meses de iniciada la inducción del desarrollo puberal. [5]

El diagnóstico y manejo de los DDS es complejo, y el manejo óptimo de niños y adolescentes con este diagnóstico requiere un equipo multidisciplinario con experien-

cia. El diagnóstico temprano resulta de fundamental importancia por los riesgos de malignidad gonadal y para permitir la inducción oportuna del desarrollo puberal, el desarrollo psicosexual y para adquirir un adecuado pico de masa ósea.

El tratamiento hormonal se hace conforme a la inducción del desarrollo puberal de otras causas de disgenesia gonadal. Se recomienda el inicio de la inducción de desarrollo puberal a una edad entre 11 y 12 años, con incrementos progresivos de la dosis durante 2 a 3 años. El estrógeno de elección es el estradiol de dosis bajas, y administrado por vía sistémica, siendo la transdérmica la de elección. Esto se complementará con progesterona una vez que ocurra la menarca o a los dos años de estrogenoterapia.[5]

Está indicada la realización de gonadectomía, dado el riesgo elevado de tumores gonadales en la gónada disgenética. Dentro de los DDS, el síndrome de Swyer se engloba dentro del grupo de mayor riesgo para el desarrollo de estos tumores, el cual oscila entre 15 a 35%, llegando en algunas series hasta 45%. Esto puede deberse en parte al retraso diagnóstico que es muy frecuente en estas pacientes. El momento óptimo para su realización es discutido, si bien la mayoría de los trabajos plantean que debe realizarse al momento del diagnóstico. Con el advenimiento de nuevas tecnologías que permiten diagnósticos más precoces, incluso prenatales, este tema deberá revisarse tomando en cuenta la autonomía de las personas portadoras del síndrome.[4,5]

Hay un riesgo significativo de tumores de células germinales en las personas con disgenesia gonadal completa. Los gonadoblastomas son neoplasias de células germinales benignas que derivan casi exclusivamente de tejido gonadal indiferenciado de las gónadas disgenéticas. Pueden ser uni o bilaterales y son típicamente diagnosticados durante la adolescencia, aunque pueden ocurrir a cualquier edad y han sido reportados en la infancia. Los gonadoblastomas se relacionan con la presencia del gen SRY y el desarrollo de tumores se asocia con la expresión del gen de la proteína específica del testículo (TSPY), con la presencia de mutaciones SRY, SOX9 y WT1. Más allá de la predisposición genética, hay otros factores que participan en el riesgo de desarrollar tumores como la localización de las gónadas (las gónadas intraabdominales tienen mayor riesgo de desarrollar tumores) y la edad (a mayor edad, mayor riesgo). [4,5]

Si bien los gonadoblastomas son tumores benignos, pueden ser precursores de tumores malignos como el disgerminoma, teratoma, carcinoma embrionario y tumores del seno endodérmico. El disgerminoma es el tumor maligno más frecuente en pacientes niñas y adolescentes, correspondiendo a un 22 a 66% de malignidad gonadal de esta población. Dada la incidencia de gonadoblastoma y el alto riesgo de progresión a malignidad, la biopsia gonadal no tiene indicación en estas pacientes.[5]

También, de acuerdo a algunas publicaciones, se plantea que podría estar indicado en estas pacientes, además de la gonadectomía, la realización de una salpingectomía profiláctica, ya que se han descripto algunos casos de disgerminoma con desarrollo únicamente en la trompa de Falopio y sin compromiso gonadal, razón por la cual se realizó este procedimiento en el caso que estamos analizando.[6]

Debido a lo infrecuente de estos diagnósticos, resulta de fundamental importancia el abordaje de estas pacientes en centros especializados en ginecología oncológica y en

atención de población joven y adolescente, con un equipo multidisciplinario.

La estadificación de estos tumores sigue los Criterios de Estadificación de la Federación Internacional de Ginecología y Obstetricia de 2014. [3]

Con respecto al tratamiento cabe destacar que el mismo debe ser individualizado. En líneas generales, el tratamiento quirúrgico conservador será el de elección, al menos hasta obtener el resultado de estudios anátomo-patológicos diferidos. Tomando esto en cuenta, las técnicas quirúrgicas preservadoras de la fertilidad son el tratamiento de primera línea a considerar en las pacientes con diagnóstico de tumores germinales. Si bien la laparotomía es la vía de abordaje recomendada en la mayoría de los casos de sospecha de malignidad, la vía mínimamente invasiva es una opción aceptable si se cuenta con un equipo entrenado en cirugía laparoscópica, si la resección tumoral puede realizarse sin ruptura de la cápsula, si no se requiere morcelación y si puede asegurarse una exploración completa de la cavidad abdominal.[3]

En cirugías donde se sospecha o se conoce la presencia de un tumor maligno de ovario, incluyendo los tumores de células germinales, debe realizarse una cirugía estadificadora, que incluye:

- Lavado peritoneal y toma de muestra para citológico previo a la manipulación del tumor.
- Exploración completa de la cavidad abdomino-pélvica.
- Biopsias peritoneales subdiafragmáticas, de las goteras parietocólicas, y del peritoneo pélvico.
- Examen de los ganglios pélvicos y paraaórticos y resección de ganglios anormales.
- Palpación y biopsia del omento, u omentectomía en caso de sospecha de compromiso de esta estructura.
- Inspección de ovario contralateral con biopsia en caso de áreas sospechosas.

Cuando el diagnóstico se realiza en forma postoperatoria, y no se realizó inicialmente una estadificación completa no se recomienda reoperar con el único objetivo de realizar una estadificación completa con linfadenectomía.[3]

En los casos de tumores de células germinales en estadio IA, completamente resecados, con marcadores tumorales normales, la conducta expectante y vigilante es el abordaje recomendado. El abordaje de tumores en estadio IB, como es el caso de la paciente que presentamos, es complejo dado lo infrecuente de estos cuadros y debe considerar el tipo histológico tumoral en ambos ovarios. [3]

El seguimiento de estos tumores luego del tratamiento es clínico, imagenológico y paraclínico con marcadores tumorales que se realizarán en forma mensual por 6 meses (0 a 6 meses post tratamiento), cada dos meses por 6 meses (6 a 12 meses post tratamiento), cada 3 meses por un año (segundo año post tratamiento), cada 3 a 6 meses por un año (tercer año post tratamiento), cada 6 meses por dos años (cuarto y quinto año post tratamiento) y luego anual (sexto a décimo año post tratamiento). Se recomienda la realización de radiografía de tórax y RNM de abdomen y pelvis cada 6 meses hasta los 3 años post tratamiento.[3]

Es fundamental el abordaje psicológico de estas pacientes y sus familias, que idealmente debería ser llevado a cabo por profesionales de salud mental especializados en desórdenes del desarrollo sexual y con enfoque de género. Con respecto a la asignación de género, estudios han demostrado que el

riesgo de desórdenes de la identidad de género es bajo en estas pacientes si se asigna al nacer la identidad femenina, lo cual probablemente sea secundaria a una baja exposición a andrógenos.[7,8]

También amerita consideración la fertilidad en estas pacientes. La infertilidad forma parte del diagnóstico de síndrome de Swyer, siendo esta de origen ovárico, por falta de folículos, a lo que se suma la necesidad de gonadectomía. La fertilidad puede ser posible mediante el uso de ovodonación. Se ha reportado que el tamaño uterino en las pacientes con síndrome de Swyer es menor que en controles, sin embargo, no se encontraron diferencias estadísticamente significativas en las tasas de embarazo por ovodonación al compararlas con pacientes 46XX con falla ovárica. Se plantea que puedan tener un mayor riesgo de cesárea por la hipoplasia uterina. Resulta fundamental la consulta con equipo de Fertilidad y Oncofertilidad para asesoramiento y acompañamiento de las decisiones. [2,4]

CONCLUSIONES

El disgerminoma es un tumor poco frecuente que afecta generalmente a pacientes jóvenes y a portadoras de una disgenesia gonadal, como en el caso que presentamos en este artículo. Requiere un abordaje multidisciplinario, idealmente en centros especializados en la patología onco-ginecológica y de la población infanto-juvenil. En la mayoría de los casos podemos realizar tratamientos con cirugía conservadora, con o sin quimioterapia, consiguiendo muy buenos resultados oncológicos.

Conflicto de intereses

Los autores declaran no tener conflicto de intereses.

Bibliografía

1. San Roman Sigler MV et al. Actualización en el tratamiento del disgerminoma ovárico. Prog Obstet Ginecol. 2007;50(2):103-105.
2. Cecchetto G. Gonadal Germ Cell Tumors in children and adolescence. J Indian Assoc Pediatr Surg. 2014 Oct;19(4):189-94. doi: 10.4103/0971-9261.141995.
3. Sessa C et al. ESGO guidelines for the management of adolescents and young adults with non-epithelial ovarian cancers. Lancet Oncol. 2020;21(7):360-368.
4. King T, Conway G. Swyer Syndrome. Curr Op Endocrinol Diabetes Obes. 2014;21(6):504-510.
5. Zhao S et al. Pure dysgerminoma of the ovary: CT and MRI features with pathological correlation in 13 tumors. J Ovarian Res. 2020 Jun 17;13(1):71. doi: 10.1186/s13048-020-00674-z.
6. Anwar A. et al. ***Swyer Syndrome: A Case of Dysgerminoma Solely within the Fallopian Tube. J Pediatr Adolesc Gynecol. 2021,34(6):869-871.***
7. García Acero M et al. Disorders of sexual development: current status and Progress in the Diagnostic Approach. Curr Urol. 2019;13:169-178.
8. Babu R, Shah U. Gender identity disorder (GID) in adolescents and adults with differences of sex development (DSD): A systematic review and meta-analysis. J Ped Urol. 2020. https://doi.org/10.1016/j.jpurol.2020.11.017.

Reconocimiento a Revisores y Revisoras | 2023

Desde el Equipo de Redacción de la Revista **Archivos de Ginecología y Obstetricia** queremos **agradecer a los revisores** que dedican su tiempo y experiencia a la evaluación junto a sus pares, a comentar y corregir —en consonancia con el cuerpo de editoras— los artículos publicados en AGO.

Es también gracias a ellos y su minuciosidad que construimos día a día, número a número, el avance científico de la revista.

Valoramos profundamente su compromiso y su contribución con la **excelencia académica**, la **difusión del conocimiento ginecotocológico** y el **desarrollo de nuestra especialidad**.

Esperamos contar con ustedes en este año 2024.

En orden alfabético, agradecemos a nuestro grupo de Revisores 2023:

- Mariana Araujo
- Gualberto Arribeltz
- Virginia Chaquiriand
- Santiago Cubas
- Dana Kimelman
- Enrique Pons
- Violeta Quintela
- Anne Soust